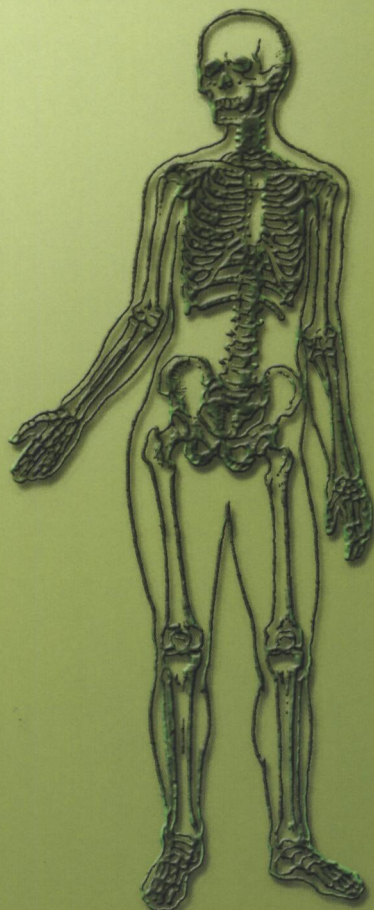

И.В.Гайворонский, Г.И.Ничипорук

АНАТОМИЯ СОЕДИНЕНИЙ КОСТЕЙ



И.В.Гайворонский, Г.И.Ничипорук

АНАТОМИЯ СОЕДИНЕНИЙ КОСТЕЙ

учебное пособие

издание третье, переработанное и дополненное

Рекомендовано Межвузовским редакционно-издательским
советом по медицинской литературе Санкт-Петербурга
в качестве учебного пособия для курсантов и студентов
факультетов подготовки врачей

**Санкт-Петербург
«ЭЛБИ-СПб»
2006**

И.В. Гайворонский, Г.И. Ничипорук

Анатомия соединений костей. Учебное пособие. Издание третье, переработанное и дополненное. — СПб.: ЭЛБИ-СПб, 2006. — 48 с.

ISBN 5-93979-124-7

Пособие подготовлено в соответствии с требованиями учебной программы по анатомии человека для медицинских Вузов. В нем содержатся сведения по общей и частной артросиндесмологии. Материал изложен кратко, лаконично; данные о наиболее крупных суставах приведены по схеме ответа, традиционной для кафедры нормальной анатомии Военно-медицинской академии. Для улучшения восприятия материала пособие иллюстрировано классическими и оригинальными рисунками. Пособие дополнено элементами кинезиологии наиболее крупных и функционально значимых суставов. Это способствует более легкому усвоению материала и позволит обобщить знания, полученные на практических занятиях. Данные об иннервации и кровоснабжении соединений костей будут полезны не только при подготовке к практическим занятиям на 2 курсе и к экзамену по анатомии, но и к занятиям по травматологии и ортопедии на 4-5 курсах.

Пособие рассчитано на курсантов и студентов факультетов подготовки врачей, слушателей факультетов повышения квалификации и может быть использовано врачами-клиницистами различных специальностей.

Выражаю уверенность, что представленный материал о соединениях костей будет полезен специалистам в области травматологии и ортопедии, мануальной терапии, лечебной физической культуре, лечебному и спортивному массажу.

ISBN 5-93979-124-7

© И.В. Гайворонский, 2006

© Г.И. Ничипорук, 2006

© ЭЛБИ-СПб, 2006

Издательство ООО «ЭЛБИ-СПб»

ИД № 01520 от 14.04.00 СПб., Лабораторный пр., 23. 322-9257, 322-9258.

E-mail: an@elbi.spb.su

Подписано в печать 01.06.06. Формат 60x88 1/16.

Печать офсетная. Гарнитура Петербург. Объем 3 п.л. Тираж 1500 экз.

Заказ № 146

Отпечатано в ООО «Открытый Мир», СПб, ул. Наличная, д. 31, лит. А

ОБЩАЯ АРТРОСИНДЕСМОЛОГИЯ

Дословный перевод термина "артросиндесмология" означает — учение о суставах и связках. В обобщенном представлении **артросиндесмология** — это наука о соединениях костей.

Как известно, кости скелета в процессе онтогенеза проходят три стадии: соединительнотканную, хрящевую и костную. Исключения составляют кости крыши черепа и кости лицевого черепа, которые проходят только две стадии развития — соединительнотканную и костную. Соответственно, соединения костей могут быть **непрерывными**: соединительнотканными, хрящевыми, костными или **прерывными** — когда формируются суставы. Кроме того, выделяют особый вид соединений костей — **симфизы** (полусуставы).

Непрерывные соединения

Различают три группы непрерывных соединений костей: фиброзные, хрящевые и костные.

I. Фиброзные соединения, или соединения с помощью соединительной ткани — **синдесмозы**. К ним относятся связки, мембраны, роднички, швы и вколачивания (таблица 1).

1. Связки, ligamenta, — это соединения, имеющие вид пучков коллагеновых и эластических волокон.

2. Мембраны, membranae, — это соединения, имеющие вид межкостной перепонки, заполняющей обширные промежутки между костями.

3. Роднички, fonticuli, — это соединения между костями черепа у плода, новорожденного и ребенка первого года жизни, имеющие вид перепонки.

4. Швы, suturae, — это тонкие прослойки соединительной ткани, располагающиеся между костями черепа.

5. Вколачивания, gomphosis, — соединение корней зубов с ячейками альвеолярных отростков челюстей, имеющее специальное название — *периодонт*.

II. Хрящевые соединения — синхондрозы. Эти соединения представлены гиалиновым или фиброзным хрящом.

Синхондрозы классифицируют на **временные** и **постоянные**. Временные синхондрозы существуют до определенного возраста, а затем заменяются костной тканью. Эти соединения, в основном, представлены гиалиновым хрящом. Постоянные синхондрозы представлены, преимущественно, фиброзным хрящом.

К **временным синхондрозам** относятся:

- метаэпифизарные хрящи, *cartilagine metaepiphysiales*;
- гиалиновый хрящ между частями тазовой кости;
- гиалиновый хрящ между частями костей основания черепа.

Таблица 1.

Виды и примеры синдесмозов

| Связки, <i>ligamenta</i> | Мембраны, <i>membranae</i> | Роднички, <i>fonticuli</i> | Швы, <i>suturae</i> | Вколачива- ния, <i>gomphosis</i> |
|---|---|--|---|---|
| 1) передняя продольная связка, <i>lig. longitudinale anterius</i> ; | 1) передняя атлантозатылочная мембрана, <i>membrana atlantooccipitalis anterior</i> ; | 1) большой родничок (лобный, передний), <i>fonticulus major (frontalis, anterior)</i> ; | 1) венечный шов, <i>sutura coronalis</i> ; | - периодонт, <i>periodont</i> , - плотная соединительная ткань, обеспечивающая соединение корней зубов с ячейками альвеолярных отростков челюстей |
| 2) задняя продольная связка, <i>lig. longitudinale posterius</i> ; | 2) задняя атлантозатылочная мембрана, <i>membrana atlantooccipitalis posterior</i> ; | 2) малый родничок (затылочный, задний), <i>fonticulus minor (occipitalis, posterior)</i> ; | 2) сагиттальный шов, <i>sutura sagittalis</i> ; | |
| 3) желтые связки, <i>ligg. flava</i> ; | | 3) клиновидные роднички, <i>fonticuli sphenoidales</i> ; | 3) ламбдовидный шов, <i>sutura lambdoidea</i> ; | |
| 4) межостистые связки, <i>ligg. interspinalia</i> ; | 3) межкостная мембрана предплечья, <i>membrana interossea antebrachii</i> ; | 4) сосцевидные роднички, <i>fonticuli mastoidei</i> | 4) чешуйчатый шов, <i>sutura squamosa</i> ; | |
| 5) надостистая связка, <i>lig. supraspinale</i> ; | 4) межкостная мембрана голени, <i>membrana interossea cruris</i> ; | | 5) плоские швы, <i>suturae planae</i> ; | |
| 6) подвздошно-поясничная связка, <i>lig. iliolumbale</i> ; | | | 6) зубчатые швы, <i>suturae serratae</i> | |
| 7) крестцово-бугорная связка, <i>lig. sacrotuberale</i> ; | 5) запирательная мембрана, <i>membrana obturatoria</i> | | | |
| 8) крестцово-остистая связка, <i>lig. sacrospinale</i> | | | | |

Постоянными синхондрозами являются:

- межпозвоночный диск, *discus intervertebralis*;
- грудина-реберный синхондроз (I ребра), *synchondrosis sternocostalis I*;
- реберная дуга, *arcus costalis*;
- клиновидно-каменистый синхондроз, *synchondrosis sphenopetrosa*;
- клиновидно-затылочный синхондроз, *synchondrosis sphenoccipitalis*;

- клиновидно-решетчатый синхондроз, *synchondrosis sphenothmoidalis*;
- гиалиновый хрящ в рваном отверстии.

III. Соединения с помощью костной ткани – синостозы. В обычных условиях синостозированию подвергаются временные синхондрозы, а также швы и роднички. При некоторых заболеваниях (болезнь Бехтерева, остеохондроз и т.д.) синостозируются постоянные синхондрозы, синдесмозы и суставы.

Прерывные соединения

Сустав, *articulatio*, – это прерывное, полостное соединение, образованное сочленяющимися суставными поверхностями, покрытыми хрящом, заключенными в суставную сумку (капсулу).

Сустав включает три основных элемента: суставные поверхности, покрытые хрящом; суставную капсулу; полость сустава, заполненную синовиальной жидкостью.

1. Суставные поверхности – это участки кости, покрытые суставным хрящом. Чаще всего суставные поверхности выстланы гиалиновым хрящом. Фиброзным хрящом покрыты суставные поверхности височно-нижнечелюстного сустава, *art. temporomandibularis*; грудино-ключичного сустава, *art. sternoclavicularis*; акромиально-ключичного сустава, *art. acromioclavicularis*; крестцово-подвздошного сустава, *art. sacroiliaca*.

2. Суставная сумка – это капсула, герметично окружающая суставную полость, прирастающая по краю суставных поверхностей или на некотором удалении от них. Она укреплена внесуставными связками, которые располагаются в местах наибольшей нагрузки.

3. Полость сустава – это герметично закрытое пространство, ограниченное суставными поверхностями и капсулой, заполненное синовиальной жидкостью. Последняя служит для уменьшения силы трения и способствует сцеплению суставных поверхностей.

Кроме основных элементов, в суставах могут встречаться вспомогательные элементы, которые обеспечивают оптимальную функцию сустава. Они располагаются только в полости сустава. Основными из них являются: внутрисуставные связки, внутрисуставные хрящи, суставные губы, суставные складки, сесамовидные кости и синовиальные сумки.

1. Внутрисуставные связки – это фиброзные связки, покрытые синовиальной мембраной, связывающие суставные поверхности. Они располагаются в коленном суставе, в суставе головки бедра и в тазобедренном суставе.

2. Внутрисуставные хрящи – это фиброзные хрящи, располагающиеся между суставными поверхностями в виде пластинок. Пластинка, полностью

разделяющая сустав на два этажа, называется **суставным диском**, *discus articularis*. При этом образуются две разделенные полости. Внутрисуставные хрящи расположены в грудино-ключичном, *art. sternoclavicularis*, акромиально-ключичном, *art. acromioclavicularis* (в 1/3 случаев), височно-нижнечелюстном, *art. temporomandibularis*, суставах. Пластины хряща, имеющие форму полулуния и краями сращенные с капсулой, разделяющие полость сустава только частично, называются менисками. **Мениски**, *menisci*, расположены в коленном суставе.

3. **Суставная губа** – это фиброзный хрящ, дополняющий по краю суставную поверхность. Суставная губа находится в двух суставах: плечевом и тазобедренном (*labrum glenoidale et labrum acetabulare*).

4. **Суставные складки**, *plicae articulares*, – это богатые сосудами соединительнотканые образования. Складки, покрытые синовиальной оболочкой, носят название – **синовиальные складки**, *plicae synoviales* (в коленном суставе расположены: поднадколенниковая синовиальная складка, *plica synovialis infrapatellaris*, а также синовиальные ворсинки, *villi synoviales*). Если внутри складок находится жировая клетчатка – образуются **жировые складки** (крыловидные складки, *plicae alares*, – в коленном суставе; жировое тело вертлужной впадины, *corpus adiposum acetabuli*, – в тазобедренном).

5. **Сесамовидные кости**, *ossa sesamoidea*, – это вставочные кости, тесно связанные с капсулой сустава и сухожилиями мышц. Одна из поверхностей у них покрыта гиалиновым хрящом и обращена в полость сустава. Самая большая сесамовидная кость – это надколенник. Мелкие сесамовидные кости находятся в суставах кисти, стопы: например, в межфаланговых; запястно-пястном суставе 1-го пальца и др.

6. **Синовиальные сумки**, *bursae synoviales*, – это небольшие полости, выстланные синовиальной мембраной, часто сообщающиеся с полостью сустава. Внутри них скапливается синовиальная жидкость, которая смазывает сухожилия и уменьшают трение при их смещении.

Принципы классификации суставов

1. По количеству суставных поверхностей, находящихся в одной капсуле, различают простые и сложные суставы.

Простой сустав, *art. simplex*, – это сустав, в образовании которого принимают участие только две суставные поверхности, каждая из которых может быть образована одной или несколькими костями. Например, суставные поверхности межфаланговых суставов образованы только двумя костями; в лучезапястном суставе три кости проксимального ряда запястья образуют единую суставную поверхность.

Сложный сустав, *art. composita*, – это сустав, в одной капсуле которого находится несколько суставных поверхностей, т.е. несколько простых суставов. Единственным сложным суставом является локтевой. Некоторые авторы к сложным суставам относят коленный сустав. Мы считаем коленный сустав простым, так как мениски и надколенник являются вспомогательными элементами.

2. По одномоментной совместной функции суставы классифицируют на комбинированные и некомбинированные.

Комбинированные суставы, *artt. combinatoriae*, – это суставы, анатомически разобщенные, т.е. находящиеся в различных суставных капсулах, но функционирующие только вместе. Такими суставами, например, являются: межпозвоночные суставы, *artt. intervertebrales*; атлантозатылочные суставы, *artt. atlantooccipitales*; срединный и латеральные атлантоосевые суставы, *artt. atlantoaxiales mediana et laterales*; височно-нижнечелюстные суставы, *artt. temporomandibulares*.

Некомбинированный сустав, *art. acombinatoria*, имеет все обязательные элементы сустава и функционирует самостоятельно.

3. В зависимости от формы суставных поверхностей суставы могут осуществлять движения вокруг одной, двух и трех осей: **одноосные**, **двуосные** и **многоосные**. Классификация суставов по форме суставных поверхностей и количеству осей представлена в таблице 2.

Одноосные суставы – это суставы, в которых совершаются движения только вокруг какой-либо одной оси. Одноосными суставами по форме суставных поверхностей являются: **цилиндрический**, *art. trochoidea*, и **блоковидный**, *ginglymus* (рис. 1). Разновидностью блоковидного сустава является **улитковый**, *art. cochlearis*, или винтообразный сустав, у которого выемка и гребешок скошены, имеют винтовой ход.

Двуосные суставы – суставы, функционирующие вокруг двух из трех имеющихся осей. Так, если движения совершаются вокруг фронтальной и сагиттальной осей, то такие суставы реализуют 5 видов движений: сгибание, разгибание, приведение, отведение и круговое движение. По форме суставных поверхностей это **эллипсоидный** и **седловидный** суставы, *art. ellipsoidea et art. sellaris*. Если движения осуществляются вокруг фронтальной и вертикальной осей, то возможно реализовать только три вида движений – сгибание, разгибание и вращение. По форме это **мыщелковый** сустав, *art. bicondylaris*.

Многоосные суставы – это суставы, движения в которых осуществляются вокруг всех трех осей, совершающие максимально возможное количество движений – 6 видов. По форме это **шаровидный** сустав, *art. spherioidea*, например, плечевой. Разновидностью шаровидного сустава является **чашеобразный**, *art. cotylica*, или **ореховидный**, *art. enarthrosis*.

(например, тазобедренный). Если поверхность шара имеет очень большой радиус кривизны, то она приближается к плоской поверхности. Сустав с такой поверхностью называется **плоским**, *art. plana*, например, латеральный атлантоосевой, крестцово-подвздошный суставы.

Таким образом, всего существует 6 видов движений. Возможны и дополнительные движения, такие как скользящие, пружинящие (удаление и сближение суставных поверхностей при сжатии и растяжении) и скручивание. Эти движения относятся не к отдельным суставам, а к группе комбинированных, например, межпозвоночных.

Таблица 2.

Классификация суставов по форме суставных поверхностей и количеству осей вращения

| Осность сустава | Форма суставной поверхности | Количество движений | Реализуемые оси | Реализуемые движения |
|-----------------|--|---------------------|----------------------|--|
| Одноосные | - цилиндрический, <i>art. trochoidea</i> | 1 | вертикальная | - вращение, <i>rotatio</i> |
| | - блоковидный, <i>ginglymus</i> | 2 | фронтальная | - сгибание, <i>flexio</i> ; |
| | - улитковый, <i>art. cochlearis</i> (разновидность блоковидного) | | | - разгибание, <i>extensio</i> |
| Двухосные | - эллипсоидный, <i>art. ellipsoidea</i> | 5 | фронтальная | - сгибание, <i>flexio</i> ; |
| | - седловидный, <i>art. sellaris</i> | | сагиттальная | - отведение, <i>abductio</i> ; |
| | | | | - приведение, <i>adductio</i> |
| | - мышелковый, <i>art. bicondylaris</i> | 3 | переход с оси на ось | - круговое движение, <i>circumductio</i> |
| | | | фронтальная | - сгибание, <i>flexio</i> ; |
| Многоосные | | 6 | | - разгибание, <i>extensio</i> |
| | - шаровидный, <i>art. spheroides</i> | | вертикальная | - вращение, <i>rotatio</i> |
| | - чашеобразный, <i>art. cotylica</i> (разновидность шаровидного) | | фронтальная | - сгибание, <i>flexio</i> ; |
| | | | сагиттальная | - отведение, <i>abductio</i> ; |
| | - плоский, <i>art. plana</i> | | переход с оси на ось | - приведение, <i>adductio</i> |
| | | | вертикальная | - круговое движение, <i>circumductio</i> |
| | | | вертикальная | - вращение, <i>rotatio</i> |

Необходимо отметить, что **объем движений в суставе** зависит от целого ряда факторов, основными из которых являются:

1. **Разность площадей сочленяющихся поверхностей** – главный фактор. Чем больше разность, тем больше объем движений.

2. **Комбинация суставов**. У комбинированных суставов движения определяются по суставу, имеющему меньшее число осей вращения. Так, латеральный атлантоосевой сустав является плоским, т.е. многоосным, но, поскольку, он комбинирован со срединным атлантоосевым суставом (цилиндрический, одноосный), то они функционируют как единый одноосный цилиндрический сустав. Это же относится и к суставам ребер, суставу кисти, суставу стопы и др.

3. **Наличие вспомогательных элементов**. Они уменьшают объем движений в суставе. Например, суставные губы, увеличивая площадь суставной поверхности, способствуют ограничению движений. Внутрисуставные связки ограничивают движения только в определенном направлении (крестообразные связки коленного сустава не препятствуют сгибанию, но противодействуют чрезмерному разгибанию).

4. **Состояние капсулы сустава**. При тонкой капсуле движения совершаются в большем объеме.

5. **Состояние фиксирующего аппарата**. Связки оказывают тормозящее и направляющее действие. Например, в тазобедренном суставе подвздошно-бедренная связка препятствует разгибанию и повороту конечности кнутри, лобково-бедренная связка – отведению и вращению наружу.

6. **Мышцы, окружающие сустав**. Обладая постоянным тонусом, они сближают и удерживают сочленяющиеся кости.

7. **Синовиальная жидкость**. Она оказывает сцепляющее воздействие и смазывает суставные поверхности. При артрозо-артритах, когда нарушается выделение синовиальной жидкости, в суставах появляются боль, хруст – объем движений уменьшается.

8. **Состояние кожи и подкожной жировой клетчатки**. При заболеваниях

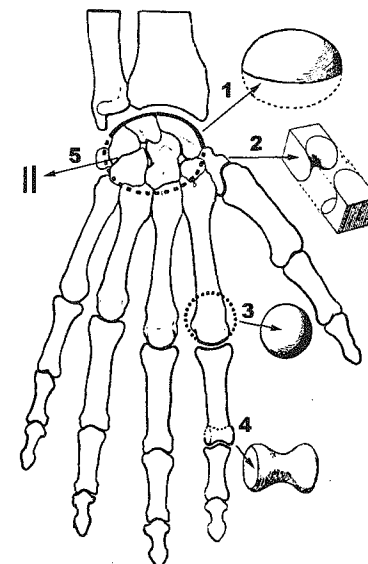


Рис. 1. Форма суставов.

1 – эллипсоидный; 2 – седловидный; 3 – шаровидный; 4 – блоковидный; 5 – плоский.

кожи, когда она теряет эластичность, объем движений существенно уменьшается.

Все вышеуказанные характеристики сустава находят свое отражение при его описании, которое обычно дается в произвольной форме. Для облегчения восприятия материала и его систематизации все крупные суставы в дальнейшем будут описаны по следующей схеме:

I. Название костей, образующих сустав.

II. Название суставных поверхностей на данных костях.

III. Особенности прикрепления и строения капсулы сустава.

IV. Классификация сустава:

1. Классификация сустава по форме суставных поверхностей, функции и количеству осей вращения;

2. Классификация сустава по строению и одномоментной совместной функции: **простой**, *art. simplex*, или **сложный**, *art. composita*; **некомбинированный**, *art. acombimatoria*, или **комбинированный**, *art. combinatoria*, (в последнем случае будет указано с каким суставом комбинирован описываемый сустав).

V. Движения в суставе.

VI. Фиксирующий аппарат.

VII. Вспомогательный аппарат.

VIII. Особенности строения сустава.

Симфизы

Симфизы (полусуставы) являются промежуточным видом соединений между прерывными и непрерывными соединениями. Симфизы представляют собой хрящ, расположенный между двумя костями, в котором имеется небольшая полость. Стенки данной полости не имеют синовиальной выстилки, а сама полость не заполнена синовиальной жидкостью. Примером данного соединения является лобковый симфиз, *symphysis pubica*. В ряде случаев симфизы образуются при соединении 5-го поясничного и 1-го крестцового позвонков, а также между крестцом и копчиком.

СОЕДИНЕНИЯ КОСТЕЙ ТУЛОВИЩА

Классификация соединений костей туловища представлена в таблице 3.

Соединения позвонков

Соединения типичных позвонков. У любого типичного позвонка различают тело, дугу и отростки. Соответственно частям позвонка различают соединения тел, соединения дуг и соединения отростков, данные о которых представлены в таблице 4 и на рисунках 2-3.

Таблица 3.

Соединения костей туловища

| Соединения позвонков | Соединения ребер | Соединения грудины |
|--|---|---|
| 1) соединения свободных позвонков; а) соединения типичных позвонков; б) соединения атипичных позвонков; 2) соединения сросшихся позвонков | 1) с позвоночным столбом; 2) с грудиной; 3) между собой | 1) с ребрами; 2) с ключицей 3) собственные соединения грудины |

Таблица 4.

Соединения типичных позвонков

| Соединения тел позвонков | Соединения дуг позвонков | Соединения отростков |
|--|-------------------------------------|--|
| - межпозвоночный диск, <i>discus intervertebralis</i> ; - передняя продольная связка, <i>lig. longitudinale anterius</i> ; - задняя продольная связка, <i>lig. longitudinale posterius</i> | - желтые связки, <i>ligg. flava</i> | 1) остистых: - межостистые связки, <i>ligg. interspinalia</i> ; - надостистая связка, <i>lig. supraspinale</i> 2) поперечных: - межпоперечные связки, <i>ligg. intertransversaria</i> 3) суставных: - межпозвоночные суставы, <i>art. intervertebrales</i> |

Позвоночный столб не занимает строго вертикального положения. Он имеет физиологические изгибы в сагиттальной плоскости. Изгибы, обращенные выпуклостью назад, называются **кифозами**, *kyphosis* (грудной и крестцовый), выпуклостью вперед – **лордозами**, *lordosis* (шейный и поясничный). Формирование изгибов позвоночного столба происходит после рождения. У новорожденного позвоночный столб имеет вид дуги, обращенной выпуклостью назад. К 2 месяцам ребенок начинает держать голову, при этом формируется шейный лордоз. В 5-6 месяцев, когда ребенок начинает садиться, характерную форму приобретает грудной кифоз. В 9-12 месяцев, когда ребенок начинает ходить, образуется поясничный лордоз. Одновременно с этим происходит увеличение грудного и крестцового кифозов как следствие приспособления тела человека к вертикальному положению. В норме позвоночный столб во фронтальной плоскости изгибов не имеет. Его отклонение от срединной плоскости носит название **сколиоз**.

Межпозвоночные суставы, *artt. intervertebrales*

I. Кости, образующие суставы:

- позвонки, *vertebrae*;

II. Суставные поверхности:

- верхние и нижние суставные отростки, *processus articulares superior et inferior*.

III. Капсула сустава: прикрепляется по краю суставных поверхностей.

IV. Классификация сустава:

1. плоские, *artt. planae*; по функции – многоосные, плоские;

2. простые, *artt. simplices*; комбинированные, *artt. combinatoriae*, – с одноименными суставами.

V. Движения:

- вокруг фронтальной оси: наклоны туловища вперед-назад;

- вокруг сагиттальной оси: наклоны туловища в стороны;

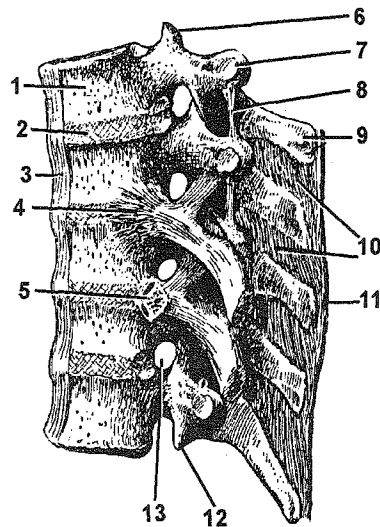


Рис. 2. Соединения позвонков.

1 – corpus vertebrae; 2 – discus intervertebralis; 3 – lig. longitudinale anterior; 4 – lig. capitis costae radiatum; 5 – art. capitis costae; 6 – processus articularis superior; 7 – processus transversus; 8 – lig. intertransversarium; 9 – processus spinosus; 10 – ligg. interspinalia; 11 – lig. supraspinale; 12 – processus articularis inferior; 13 – for. intervertebrale.

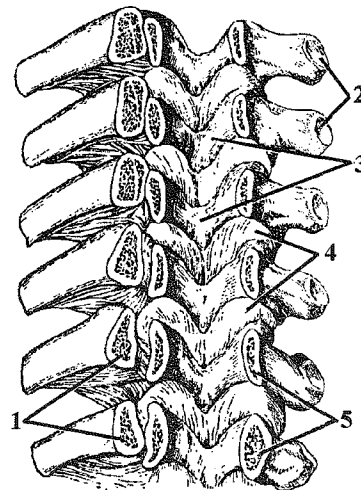


Рис. 3. Соединения дуг позвонков (вид спереди).

1 – costae; 2 – foveae costales processus transversus; 3 – arcus vertebrae; 4 – ligg. flava; 5 – pedunculi vertebrae.

- вокруг вертикальной оси: скручивание – торзионное движение; - переход с фронтальной на сагиттальную: круговое движение, *circumductio*.

VI. Фиксирующий аппарат: отсутствует.

VII. Вспомогательный аппарат: отсутствует.

Кровоснабжение и иннервация соединений позвонков:

Артерии:

- *rami musculares a. vertebrales* из *a. subclavia* (в шейном отделе);

- *aa. intercostales posteriores* из *aorta thoracica* (в грудном отделе);

- *aa. lumbales* из *pars abdominalis aortae* (в поясничном отделе);

- *aa. sacrales laterales* из *a. iliaca interna et a. sacralis mediana* из *pars abdominalis aortae* (в крестцовом отделе).

Вены: отток крови происходит в *plexus venosi vertebrales externi et interni* и далее:

- от шейных позвонков – в *v. vertebralis*, затем в *v. brachiocephalica* – *v. cava superior*;

- от грудных позвонков – в *vv. intercostales*, затем через *v. azygos et hemiazygos* – в *v. cava superior*;

- от поясничных позвонков – в *vv. lumbales*, затем в *v. cava inferior*;

- от крестца и копчика – *vv. sacrales laterales* в *v. iliaca interna et a. sacralis mediana* в *v. cava inferior*.

Нервы:

- *rr. dorsales nn. spinales*.

Соединения атипичных позвонков.

Различают соединения I и II шейных позвонков между собой и с черепом. При соединения I и II шейных позвонков между собой образуются срединный и латеральные атлантоосевые суставы. При сочленении I шейного позвонка с затылочной костью образуются атлантозатылочные суставы (рис. 4).

Срединный атлантоосевой сустав, *art. atlantoaxialis mediana*

I. Кости, образующие сустав:

- атлант, *atlas*;

- осевой позвонок, *axis*.

II. Суставные поверхности:

- ямка зуба передней дуги атланта, *fovea dentis*;

- передняя и задняя суставные поверхности зуба, *facies articularis anterior et facies articularis posterior dentis*;

- поперечная связка атланта, *lig. transversum atlantis*.

III. Капсула сустава: прикрепляется по краю ямки зуба на атланте и охватывает зуб осевого позвонка; плотная, укреплена *lig. cruciforme atlantis*.

IV. Классификация сустава:

1. цилиндрический, *art. trochoidea*; по функции – одноосный, вращательный;

2. простой, *art. simplex*; комбинированный, *art. combinatoria*, – с латеральными атлантоосевыми суставами, *artt. atlantoaxiales laterales*.

V. Движения:

- вокруг вертикальной оси: вращение, *rotatio* (поворот головы вправо и влево).

VI. Фиксирующий аппарат: см. латеральный атлантоосевой сустав.

VII. Вспомогательный аппарат: отсутствует.

Латеральный атлантоосевой сустав, *art. atlantoaxialis lateralis*

I. Кости, образующие сустав:

- атлант, *atlas*;

- осевой позвонок, *axis*.

II. Суставные поверхности:

- нижняя суставная ямка атланта, *fovea articularis inferior atlantis*;

- верхняя суставная поверхность осевого позвонка, *facies articularis superior axis*.

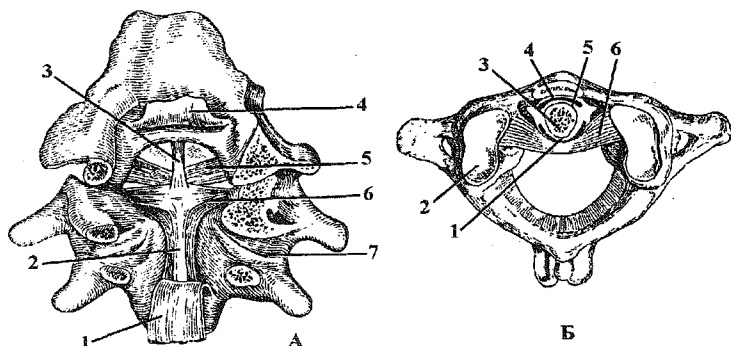


Рис. 4. Атлантоосевые и атлантозатылочный суставы.

А - вид сзади: 1, 4 – *membrana tectoria*; 2 – *fasciculus longitudinalis inferior*; 3 – *fasciculus longitudinalis superior*; 5 – *lig. alare*; 6 – *lig. transversum atlantis*; 7 – *art. atlantoaxialis lateralis*;

Б - вид сверху: 1 – *facies articularis posterior dentis*; 2 – *fovea articularis superior atlantis*; 3 – *dens*; 4 – *fovea dentis*; 5 – *facies articularis anterior dentis*; 6 – *lig. transversum atlantis*.

III. Капсула сустава: прикрепляется по краю суставных поверхностей.

IV. Классификация сустава:

1. плоский, *art. plana*; по функции – одноосный, цилиндрический.

2. простой, *art. simplex*; комбинированный, *art. combinatoria*, – с одноименным суставом противоположной стороны, а также со срединным атлантоосевым суставом, *art. atlantoaxialis mediana*.

V. Движения:

- вокруг вертикальной оси: поворот головы вправо и влево.

VI. Фиксирующий аппарат:

- крестообразная связка атланта, *lig. cruciforme atlantis*: поперечная связка атланта, *lig. transversum atlantis*, верхний и нижний продольные пучки, *fasciculi longitudinales superior et inferior*;

- крыловидная связка, *lig. alare*;

- связка верхушки зуба, *lig. apicis dentis*;

- покровная мембрана, *membrana tectoria*.

VII. Вспомогательный аппарат: отсутствует.

Действие мышц на атлантоосевые суставы:

Поворот головы (при одностороннем сокращении): *m. splenius capitis*; *m. longissimus capitis*; *m. obliquus capitis inferior*; *m. rectus capitis posterior major*; *m. sternocleidomastoideus* (в противоположную сторону).

Атлантозатылочный сустав, *art. atlantooccipitalis*

I. Кости, образующие сустав:

- затылочная кость, *os occipitale*;

- атлант, *atlas*.

II. Суставные поверхности:

- мыщелок затылочной кости, *condylus occipitalis*;

- верхняя суставная ямка атланта, *fovea articularis superior atlantis*.

III. Капсула сустава: прикрепляется по краю суставных поверхностей; тонкая, фиброзно-эластическая.

IV. Классификация сустава:

1. эллипсоидный, *art. ellipsoidea*; по функции – двуосный, эллипсоидный;

2. простой, *art. simplex*; комбинированный, *art. combinatoria*, – с одноименным суставом противоположной стороны.

V. Движения:

- вокруг фронтальной оси: наклоны головы вперед-назад (кивание);

- вокруг сагиттальной оси: наклоны головы вправо-влево;

- круговое движение, *circumductio*.

VI. Фиксирующий аппарат: дополнительно к перечисленному в разделе «латеральный атлантоосевой сустав» данный сустав фиксируют:

- передняя атлантозатылочная мембрана, *membrana atlantooccipitalis anterior*;

- задняя атлантозатылочная мембрана, *membrana atlantooccipitalis posterior*.

VII. Вспомогательный аппарат: отсутствует.

Действие мышц на атлантозатылочные суставы:

Наклон головы вперед (при двустороннем сокращении): *m. longus capitis*; *m. rectus capitis anterior*; *m. rectus capitis lateralis*; *m. sternocleidomastoideus*.

Наклон головы назад (при двустороннем сокращении): *mm. rectus capitis posterior major et minor*; *m. obliquus capitis superior*; *m. trapezius*; *m. sternocleidomastoideus*; *m. splenius capitis*; *m. longissimus capitis*; *m. semispinalis capitis*.

Наклон головы в сторону: указанные выше мышцы правой или левой сторон (см. выше).

Кровоснабжение и иннервация соединений атипичных позвонков:

Артерии:

- *rami musculares a. vertebralis* из *a. subclavia*.

Вены:

- *plexus venosi vertebrales*, далее – в *v. vertebralis* и через *v. brachiocephalica* в *v. cava superior*.

Нервы:

- *r. dorsalis n. spinalis II*.

Соединения сросшихся позвонков

Пятый поясничный позвонок соединяется с крестцом при помощи соединений, свойственных типичным позвонкам. У детей крестцовые позвонки соединены при помощи временного синхондроза, переходящего с возрастом в синостоз.

Между телами V крестцового и I копчикового позвонка находится межпозвоночный диск, к которому нередко имеется полость. В этом случае данное соединение носит название – крестцово-копчиковый симфиз, *symphysis sacrococcygea*. Кроме того, данное соединение укреплено целым рядом связок, которые изложены в сопоставлении с аналогичными связками позвоночного столба (таблица 5).

Копчиковые позвонки соединены при помощи временного синхондроза, переходящего с возрастом в синостоз.

Таблица 5.

Соединения крестца и копчика в сопоставлении с соединениями свободных позвонков

| Соединения свободных позвонков | Соединения крестца и копчика |
|---|---|
| Межпозвоночный диск, <i>discus intervertebralis</i> | Крестцово-копчиковый симфиз, <i>symphysis sacrococcygea</i> |
| Межпозвоночные суставы, <i>art. intervertebrales</i> | Крестцово-копчиковый синдесмоз, <i>syndesmosis sacrococcygea</i> |
| Межпоперечные связки, <i>ligg. intertransversaria</i> | Латеральные крестцово-копчиковые связки, <i>ligg. sacrococcygea lateralia</i> |
| Передняя продольная связка, <i>lig. longitudinalis anterior</i> | Вентральная крестцово-копчиковая связка, <i>lig. sacrococcygeum ventrale</i> |
| Желтая, межкостистая и надкостистая связки, <i>ligg. flavum, interspinale et supraspinale</i> | Поверхностная дорсальная крестцово-копчиковая связка, <i>lig. sacrococcygeum dorsale superficiale</i> |
| Задняя продольная связка, <i>lig. longitudinalis posterior</i> | Глубокая дорсальная крестцово-копчиковая связка, <i>lig. sacrococcygeum dorsale profundum</i> |

Соединения ребер

Соединения ребер с позвоночным столбом

При соединении ребра с позвонком образуются реберно-поперечный сустав и сустав головки ребра.

Реберно-поперечный сустав, *art. costotransversaria*

I. Кости, образующие сустав:

- позвонок, *vertebra*;

- ребро, *costa*.

II. Суставные поверхности:

- реберная ямка поперечного отростка, *fovea costalis transversalis*;

- бугорок ребра, *tuberculum costae*.

III. Капсула сустава: прикрепляется по краю суставных поверхностей; плотная, укреплена фиброзными связками.

IV. Классификация сустава:

1. цилиндрический, *art. trochoidea*; по функции – одноосный, вращательный;

2. простой, *art. simplex*; комбинированный, *art. combinatoria*, – с суставом головки ребра, *art. capitis costae*; с грудино-реберными суставами, *art. sternocostales*.

V. Движения:

- вокруг собственной оси, проходящей через шейку ребра: поднятие и опускание грудной клетки.

VI. Фиксирующий аппарат:

- реберно-поперечная связка, *lig. costotransversarium* (рис. 5).

VII. Вспомогательный аппарат: отсутствует.

ПРИМЕЧАНИЕ: реберно-поперечные суставы есть только у I-X пар ребер.

Сустав головки ребра, *art. capitae costae*

I. Кости, образующие сустав:

- позвонок, *vertebra*;

- ребро, *costa*.

II. Суставные поверхности:

- верхняя и нижняя реберные ямки, *foveae costales superior et inferior*;

- головка ребра, *caput costae*.

III. Капсула сустава: прикрепляется по краю суставных поверхностей; плотная, фиброзная.

IV. Классификация сустава:

1. седловидный, *art. sellaris* (у II-X) и шаровидный, *art. spherioidea* (у I, XI и XII); по функции – одноосный, вращательный;

2. простой, *art. simplex*; комбинированный, *art. combinatoria*, – с реберно-поперечным, *art. costotransversaria*, и с грудино-реберными суставами, *artt. sternocostales*.

V. Движения:

- вокруг собственной оси, проходящей через шейку ребра: поднимание и опускание грудной клетки.

VI. Фиксирующий аппарат:

- лучистая связка головки ребра, *lig. capitae costae radiatum* (см. рис. 2).

VII. Вспомогательный аппарат:

- внутрисуставная связка головки ребра, *lig. capitae costae intraarticularae* (у II-X суставов).

Кровоснабжение и иннервация:

Артерии:

- *aa. intercostales posteriores* из *pars thoracica aortae*.

Вены:

- *vv. intercostales* и далее в *v. azygos* (справа) *et v. hemiazygos* (слева) и далее в *v. cava superior*.

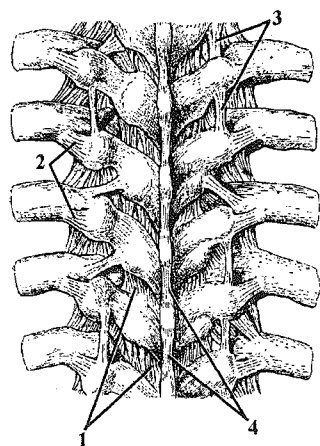


Рис. 5. Соединения ребер и позвонков.

1 – *lig. flavum*; 2 – *lig. costotransversarium*; 3 – *lig. intertransversarium*; 4 – *lig. supraspinale*.

Нервы:

- *nn. intercostales*.

Соединения ребер с грудиной и между собой

Соединения ребер с грудиной и между собой изложены в таблице 6, показаны на рисунке 6.

Таблица 6.

Соединения ребер с грудиной и между собой

| Соединения ребер с грудиной | Соединения ребер между собой |
|--|--|
| 1) грудино-реберный синхондроз, <i>synchondrosis sternocostalis</i> (у I ребра); | 1) реберная дуга, <i>arcus costalis</i> , соединяет передние концы VII-X ребер. В толще дуги часто имеются межхрящевые суставы, <i>artt. interchondrales</i> ; |
| 2) грудино-реберный сустав, <i>art. sternocostalis</i> , (у II-VII ребер). По форме они являются шаровидными (кроме II - седловидный, в котором есть <i>lig. sternocostale intraarticularae</i>), капсула укреплена лучистыми грудино-реберными связками, <i>ligg. sternocostalia radiata</i> | 2) наружная межреберная мембрана, <i>membrana intercostalis externa</i> ; |
| | 3) внутренняя межреберная мембрана, <i>membrana intercostalis interna</i> |

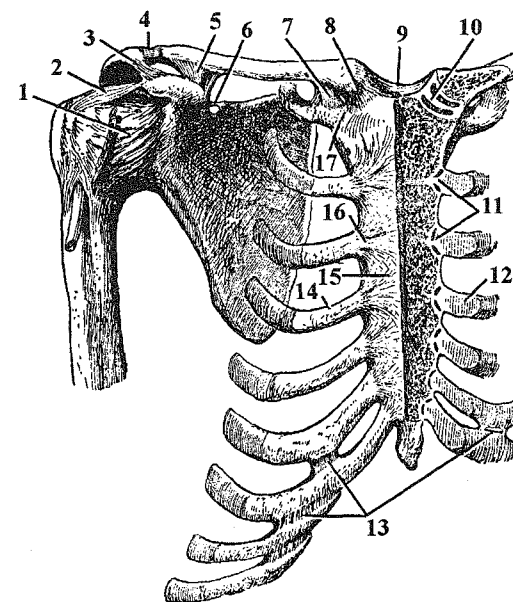


Рис. 6. Соединения костей верхней конечности, ребер, грудины.

1 – *art. humeri*; 2 – *lig. coracohumeralae*; 3 – *lig. coracoacromiale*; 4 – *art. acromioclavicularis*; 5 – *lig. coracoclavicularis*; 6 – *lig. transversum scapulae superioris*; 7 – *lig. costoclavicularis*; 8 – *lig. sternoclavicularis anterior*; 9 – *lig. interclavicularis*; 10 – *discus articularis*; 11, 16 – *artt. sternocostales*; 12, 14 – *cartilago costalis*; 13 – *artt. interchondrales*; 15 – *membrana sterni*; 17 – *synchondrosis sternocostalis I*.

Кровоснабжение и иннервация грудино-реберных соединений:

Артерии:

- *rr. intercostales anteriores et sternales* из *a. thoracica interna* из *a. subclavia*.

Вены:

одноименные вены – в *v. brachiocephalica*.

Нервы:

- *nn. intercostales*.

Действие мышц на суставы ребер:

Вдох: *diaphragma*; *mm. intercostales externi*; *mm. levatores costarum*; при форсированном вдохе: *mm. pectorales major et minor*; *m. serratus anterior*; *mm. scaleni*; *m. serratus posterior superior*.

Выдох: *mm. intercostales interni*; *mm. subcostales*; *m. transversus thoracis*; *m. serratus posterior inferior*; *m. rectus abdominis*; *m. quadratus lumborum*; широкие мышцы живота.

СОЕДИНЕНИЯ КОСТЕЙ ЧЕРЕПА

Кости черепа соединяются между собой преимущественно при помощи непрерывных соединений, которые изложены в таблице 1 (см. швы, вколачивания, роднички, мембраны) и в разделе "синхондрозы". Прерывным соединением является только височно-нижнечелюстной сустав.

Височно-нижнечелюстной сустав, *art. temporomandibularis*

I. Кости, образующие сустав:

- височная кость, *os temporale*;
- нижняя челюсть, *mandibula* (рис. 7).

II. Суставные поверхности:

- нижнечелюстная ямка и суставной бугорок височной кости, *fossa mandibularis et tuberculum articulare ossis temporalis*;
- головка нижней челюсти, *caput mandibulae*.

III. Капсула сустава прикрепляется:

- на височной кости: спереди – по *tuberculum articulare*, сзади – по *fissura petrotympanica*;
- на нижней челюсти: по *collum mandibulae* (впереди на 0,5 см выше, чем сзади); спереди она тонкая, сзади – плотная, фиброзная, поэтому вывихи челюсти возможны только кпереди.

IV. Классификация сустава:

1. мышечковый, *art. bicondylaris*; по функции – блоковидно-вращательный, с возможным смещением фронтальной оси;

2. простой, *art. simplex*; комбинированный, *art. combinatoria*, – с одноименным суставом противоположной стороны.

V. Движения:

- вокруг фронтальной оси: поднятие и опускание нижней челюсти;
- перемещение фронтальной оси: движение челюсти вперед - назад;
- вокруг вертикальной оси: вращение, *rotatio* (движение челюсти вправо - влево); при вращении челюсть смещается в сторону: на своей стороне осуществляется вращение в ямке; на противоположной – смещение челюсти на бугорок.

VI. Фиксирующий аппарат:

- латеральная связка, *lig. laterale*;
- шило-нижнечелюстная связка, *lig. stylomandibulare*;
- клиновидно-нижнечелюстная связка, *lig. sphenomandibulare*.

VII. Вспомогательный аппарат:

- суставной диск, *discus articularis*.

ПРИМЕЧАНИЕ: *ligg. stylomandibulare et sphenomandibulare* являются экстракапсулярными связками.

Кровоснабжение и иннервация:

Артерии:

- *a. auricularis profunda* из *a. maxillaris*.

Вены:

- *rete articulare mandibulare*, далее – в *plexus venosus pterygoideus (v. retromandibularis)*, затем – в *v. jugularis interna*.

Нервы:

- *n. auriculotemporalis* (ветвь *n. mandibularis* из *n. trigeminus*).

Действие мышц на сустав:

Опускание нижней челюсти: *m. digastricus (venter anterior)*; *m. geniohyoideus*; *m. mylohyoideus*.

Поднимание нижней челюсти: *m. temporalis*; *m. masseter*; *m. pterygoideus medialis*.

Движение нижней челюсти вперед: *m. pterygoideus lateralis*.

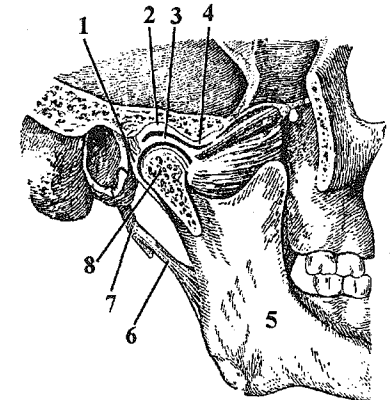


Рис. 7. Височно-нижнечелюстной сустав.

1 – capsula articularis; 2 – fossa mandibularis; 3 – discus articularis; 4 – tuberculum articulare; 5 – mandibula; 6 – lig. stylomandibulare; 7 – processus styloideus; 8 – caput mandibulae.

Движение нижней челюсти назад: задние пучки *m. temporalis*.

Движение челюсти в стороны: *m. pterygoideus lateralis* (в противоположную сторону).

СОЕДИНЕНИЯ КОСТЕЙ ВЕРХНЕЙ КОНЕЧНОСТИ

Согласно классификации костей верхней конечности, различают следующие соединения:

I. Соединения костей пояса верхней конечности между собой:

- акромиально-ключичный сустав, *art. acromioclavicularis*.

II. Соединения костей пояса верхней конечности с грудиной:

- грудино-ключичный сустав, *art. sternoclavicularis*.

III. Соединения костей пояса верхней конечности с грудной клеткой:

- лопатка соединяется с грудной клеткой при помощи мышц – синсаркоз, *synsarcosis*.

IV. Собственные соединения лопатки – синдесмозы:

- верхняя поперечная связка лопатки, *lig. transversum scapulae superius*;

- клювовидно-акромиальная связка, *lig. coracoacromiale*.

V. Соединения костей пояса верхней конечности со свободным отделом:

- плечевой сустав, *art. humeri*.

VI. Соединения костей свободного отдела между собой:

- локтевой сустав, *art. cubiti*;

- соединения костей предплечья;

- лучезапястный сустав, *art. radiocarpea*;

- соединения костей кисти.

Акромиально-ключичный сустав, *art. acromioclavicularis*

I. Кости, образующие сустав:

- лопатка, *scapula*;

- ключица, *clavicula*.

II. Суставные поверхности:

- суставная поверхность акромиона, *facies articularis acromialis*;

- акромиальный конец ключицы, *extremitas acromialis claviculae*;

III. Капсула прикрепляется по краю суставных поверхностей; плотная, фиброзная.

IV. Классификация сустава:

1. плоский, *art. plana*; функция – практически неподвижен;

2. простой, *art. simplex*; комбинированный, *art. combinatoria*, – с грудино-ключичным суставом, *art. sternoclavicularis*.

V. Движения: возможны вокруг трех осей, но их объем незначителен.

VI. Фиксирующий аппарат:

- акромиально-ключичная связка, *lig. acromioclavicularis*;

- клювовидно-ключичная связка, *lig. coracoclavicularis*, состоящая из трапециевидной и конической связок, *ligg. trapezoideum et conoideum*.

VII. Вспомогательный аппарат: в 1/3 случаев имеется суставной диск, *discus articularis*.

Кровоснабжение и иннервация:

Артерии:

- *rr. acromiales* из *a. thoracoacromialis* из *a. axillaris*;

- ветви *a. suprascapularis* из *a. subclavia*.

Вены:

- *v. thoracoacromialis* несет кровь в *v. axillaris*;

- *v. suprascapularis* впадает в *v. jugularis externa* – в *v. subclavia*.

Нервы:

- *nn. supraclaviculares* из *plexus cervicalis*.

Грудино-ключичный сустав, *art. sternoclavicularis*

I. Кости, образующие сустав:

- грудина, *sternum*;

- ключица, *clavicula* (рис. 8).

II. Суставные поверхности:

- ключичная вырезка рукоятки грудины, *incisura clavicularis manubrii sterni*;

- грудинный конец ключицы, *extremitas sternalis claviculae*.

III. Капсула прикрепляется по краю суставных поверхностей; плотная, фиброзная.

IV. Классификация сустава:

1. седловидный, *art. sellaris* (в 5% случаев – шаровидный, *art. spheroides*); по функции – двуосный, седловидный (в 5% случаев – многоосный, шаровидный);

2. простой, *art. simplex*; комбинированный, *art. combinatoria*, – с акромиально-ключичным суставом, *art. acromioclavicularis*.

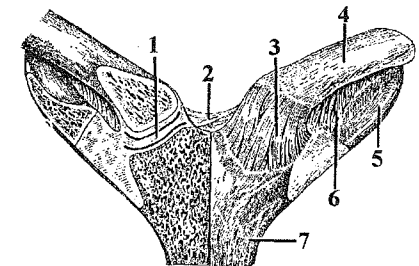


Рис. 8. Грудино-ключичный сустав.
1 – *discus articularis*; 2 – *lig. interclavicularis*; 3 – *lig. sternoclavicularis*; 4 – *clavicula*; 5 – *costa I*; 6 – *lig. costoclavicularis*; 7 – *sternum*.

V. Движения:

- вокруг сагиттальной оси: поднятие и опускание ключицы;
- вокруг вертикальной оси: движение ключицы вперед-назад (вместе с лопаткой и свободной верхней конечностью);
- переход с сагиттальной на вертикальную: круговое (коническое) движение, *circumductio*.

VI. Фиксирующий аппарат:

- передняя грудино-ключичная связка, *lig. sternoclaviculare anterius*;
- задняя грудино-ключичная связка, *lig. sternoclaviculare posterius*;
- реберно-ключичная связка, *lig. costoclaviculare*;
- межключичная связка, *lig. interclaviculare*.

VII. Вспомогательный аппарат:

- суставной диск, *discus articularis*.

ПРИМЕЧАНИЯ: при шаровидной форме сустава кроме указанных движений вокруг фронтальной оси возможно вращение, *rotatio*.

Кровоснабжение и иннервация:

Артерии:

- *rr. perforantes et sternales* из *a. thoracica interna* из *a. subclavia*;
- *a. thoracica superior* из *a. axillaris*;
- *a. intercostalis I* из *pars thoracica aortae*.

Вены:

- *v. thoracica interna* – в *v. brachiocephalica*;
- *v. thoracica superior* – в *v. axillaris*;
- *vv. intercostales posteriores* впадают в *v. azygos (hemiazygos)* и далее – в *v. cava superior*.

Нервы:

- *n. intercostalis I*.

Действие мышц на суставы ключицы:

Поднятие лопатки и ключицы: *m. trapezius* (верхние пучки); *m. levator scapulae*.

Опускание лопатки и ключицы: *m. trapezius* (нижние пучки); *m. serratus anterior*; *m. pectoralis minor*; *m. subclavius*.

Движение плечевого пояса вперед: *m. serratus anterior*; *m. pectoralis major*; *m. pectoralis minor*.

Движение плечевого пояса назад: *m. trapezius* (средние пучки); *m. latissimus dorsi*; *mm. rhomboidei major et minor*.

Плечевой сустав, *art. humeri*

I. Кости, образующие сустав:

- лопатка, *scapula*;
- плечевая кость, *humerus* (рис. 6, 9).

II. Суставные поверхности:

- суставная впадина лопатки, *cavitas glenoidalis scapulae*;
- головка плечевой кости, *caput humeri*.

III. Капсула сустава тонкая, эластичная, слабо укреплена связками, поэтому вывихи возможны в любом направлении; она прикрепляется:

- на лопатке – по краю суставной губы, *labrum glenoidale*;
- на плечевой кости – вдоль *collum anatomicum*, при этом площадки обоих бугорков остаются вне полости сустава.

IV. Классификация сустава:

1. шаровидный, *art. spheroides*; по функции – многоосный, шаровидный;

2. простой, *art. simplex*; не комбинированный, *art. acombinatoria*.

V. Движения:

- вокруг фронтальной оси: сгибание и разгибание, *flexio et extensio*;
- вокруг сагиттальной оси: отведение и приведение, *abductio et adductio*;
- вокруг вертикальной оси: вращение, *rotatio*;
- переход с фронтальной на сагиттальную: круговое (коническое) движение, *circumductio*.

VI. Фиксирующий аппарат:

- клювовидно-плечевая связка, *lig. coracohumeralis*;
- суставно-плечевые связки, *ligg. glenohumeralia*.

VII. Вспомогательный аппарат:

- суставная губа, *labrum glenoidale*;
- подмышечная синовиальная сумка, *bursa synovialis axillaris*;
- подсухожильная сумка подлопаточной мышцы, *bursa subtendinea m. subscapularis*;
- синовиальное межбугорковое влагалище, *vagina synovialis intertubercularis*;
- поддельтовидная сумка, *bursa subdeltoidea*.

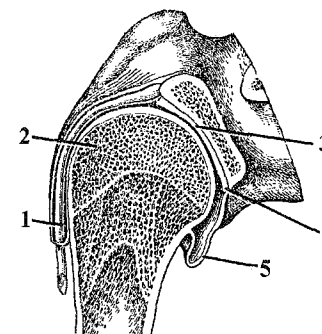


Рис. 9. Плечевой сустав.

1 – *vagina synovialis intertubercularis*; 2 – *humerus*; 3 – *cavitas glenoidalis scapulae*; 4 – *labrum glenoidale*; 5 – *bursa synovialis axillaris*.

ПРИМЕЧАНИЯ:

а) клювовидно-акромиальная связка, *lig. coracoacromiale*, – свод плечевого сустава, ограничивает отведение плечевого сустава до угла 90°; отведение выше 90° осуществляется за счет вращения лопатки и движений в грудино-ключичном суставе;

б) при обычном положении верхней конечности возможно заведение вперед, *anteflexio*, и заведение назад, *retroflexio*.

Кровоснабжение и иннервация:

Артерии:

- *a. suprascapularis* из *truncus thyrocervicalis* из *a. subclavia*;
- *aa. circumflexae humeri anterior et posterior* из *a. axillaris*;
- *a. circumflexa scapulae* из *a. subscapularis* из *a. axillaris*;
- *rr. deltoidei* из *a. thoracoacromialis* из *a. axillaris*.

Вены:

- *v. suprascapularis* впадает в *v. jugularis externa* – в *v. subclavia*;
- остальные вены – соименны артериям – впадают в *v. axillaris*.

Нервы:

- *n. axillaris* из *plexus brachialis*.

Действие мышц на сустав:

Сгибание: *m. biceps brachii*; *m. coracobrachialis*; *m. deltoideus* (передние пучки); *m. pectoralis major*.

Разгибание: *m. triceps brachii*; *m. deltoideus* (задние пучки); *m. latissimus dorsi*; *m. teres major*; *m. infraspinatus*; *m. teres minor*.

Приведение: *m. pectoralis major*; *m. latissimus dorsi*; *m. teres major*; *m. infraspinatus*; *m. subscapularis*.

Отведение: *m. deltoideus*; *m. supraspinatus*.

Вращение внутрь: *m. subscapularis*; *m. pectoralis major*; *m. deltoideus* (передние пучки); *m. latissimus dorsi*; *m. teres major*.

Вращение наружу: *m. deltoideus* (задние пучки); *m. infraspinatus*; *m. teres minor*.

Локтевой сустав, *art. cubiti*

Локтевой сустав – единственный сложный сустав, состоящий из трех простых суставов: плечелоктевого, плечелучевого, проксимального лучелоктевого (рис. 10), заключенных в общую капсулу, каждый из которых будет в дальнейшем описан по схеме.

В целом локтевой сустав образуют следующие кости:

- плечевая кость, *humerus*;
- локтевая кость, *ulna*;
- лучевая кость, *radius*.

Капсула сустава прикрепляется не по краю суставных поверхностей:

- на плечевой кости капсула захватывает *fossa olecrani*, *fossa coronoidea* и *fossa radialis*, оставляя надмыщелки вне полости сустава;
- на локтевой кости – по краю суставной поверхности;
- на лучевой кости – по ее шейке.

Плечелоктевой сустав, *art. humeroulnaris*

I. Кости, образующие сустав:

- плечевая кость, *humerus*;
- локтевая кость, *ulna*.

II. Суставные поверхности:

- блок плечевой кости, *trochlea humeri*;
- блоковая вырезка локтевой кости, *incisura trochlearis ulnae*.

III. Капсула сустава: см. выше.

IV. Классификация сустава:

1. улитковый (винтообразный), *art. cochlearis*; по функции – одноосный, блоковидный.

2. комбинируется с плечелучевым суставом, *art. humeroradialis*;

V. Движения:

- вокруг фронтальной оси: сгибание и разгибание, *flexio et extensio*.

VI. Фиксирующий аппарат – общий для локтевого сустава:

- коллатеральная локтевая связка, *lig. collaterale ulnare*;
- коллатеральная лучевая связка, *lig. collaterale radiale*;
- кольцевая связка лучевой кости, *lig. annulare radii*.

VII. Вспомогательный аппарат: отсутствует.

ПРИМЕЧАНИЯ: сгибание в плечелоктевом суставе происходит по направлению к плечевому суставу противоположной стороны, чем обусловлено функционально выгодное положение верхней конечности.

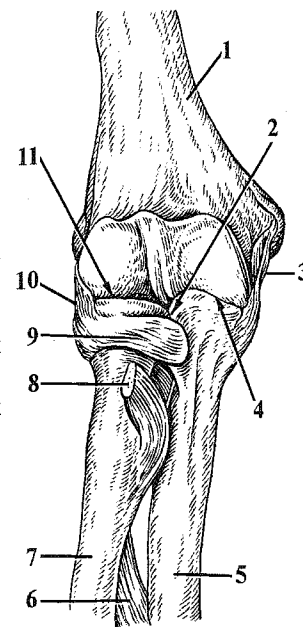


Рис. 10. Локтевой сустав.

1 – *humerus*; 2 – *art. radioulnaris proximalis*; 3 – *lig. collaterale ulnare*; 4 – *art. humeroulnaris*; 5 – *ulna*; 6 – *membrana interossea antebrachii*; 7 – *radius*; 8 – *tendo m. bicipitis brachii*; 9 – *lig. annulare radii*; 10 – *lig. collaterale radiale*; 11 – *art. humeroradialis*.

Плечелучевой сустав, *art. humeroradialis*

I. Кости, образующие сустав:

- плечевая кость, *humerus*;
- лучевая кость, *radius*.

II. Суставные поверхности:

- головка мыщелка плечевой кости, *capitulum humeri*;
- ямка головки лучевой кости, *fossa capitis radii*.

III. Капсула сустава: см. выше.

IV. Классификация сустава:

1. шаровидный, *art. spherioidea*; по функции – двуосный, блоковидно-вращательный.

2. комбинируется с плечелоктевым, *art. humeroulnaris*; проксимальным лучелоктевым, *art. radioulnaris proximalis*, суставами; комбинированный, *art. combinatoria*, с дистальным лучелоктевым суставом, *art. radioulnaris distalis*.

V. Движения:

- вокруг фронтальной оси: сгибание и разгибание, *flexio et extensio*;
- вокруг вертикальной оси: вращение, *rotatio*, (вращение внутрь – пронация, *pronatio*, и вращение наружу – супинация, *supinatio*).

VI. Фиксирующий аппарат – см. выше.

VII. Вспомогательный аппарат: отсутствует.

Проксимальный лучелоктевой сустав, *art. radioulnaris proximalis*

I. Кости, образующие сустав:

- лучевая кость, *radius*;
- локтевая кость, *ulna*.

II. Суставные поверхности:

- суставная окружность лучевой кости, *circumferentia articularis radii*;
- лучевая вырезка локтевой кости, *incisura radialis ulnae*.

III. Капсула сустава: см. выше.

IV. Классификация сустава:

1. цилиндрический, *art. trochoidea*; по функции – одноосный, вращательный.

2. комбинируется с плечелучевым суставом, *art. humeroradialis*; комбинированный, *art. combinatoria*, – с дистальным лучелоктевым суставом, *art. radioulnaris distalis*.

V. Движения:

- вокруг вертикальной оси: вращение, *rotatio*, (вращение внутрь – пронация, *pronatio*, и вращение наружу – супинация, *supinatio*).

VI. Фиксирующий аппарат:

- кольцевая связка лучевой кости, *lig. annulare radii*.

VII. Вспомогательный аппарат: отсутствует.

Кровоснабжение и иннервация:

Артерии: артериальная кровь к локтевому суставу поступает по *rete articulare cubiti*:

- в *sulcus cubitalis anterior lateralis* анастомозируют: *a. collateralis radialis* из *a. profunda brachii* из *a. brachialis* и *a. recurrens radialis* из *a. radialis*;

- в *sulcus cubitalis posterior lateralis* анастомозируют: *a. collateralis media* из *a. profunda brachii* из *a. brachialis* и *a. interossea recurrens* из *a. interossea posterior* (*a. interossea communis*) из *a. ulnaris*;

- в *sulcus cubitalis anterior medialis* анастомозируют: *r. anterior a. recurrens ulnaris* из *a. ulnaris* и *a. collateralis ulnaris inferior* из *a. brachialis*;

- в *sulcus cubitalis posterior medialis* анастомозируют: *r. posterior a. recurrens ulnaris* из *a. ulnaris* и *a. collateralis ulnaris superior* из *a. brachialis*.

Вены:

- отток крови осуществляется по соименным венам.

Нервы:

- *n. ulnaris*.

Действие мышц на локтевой сустав:

Сгибание: *m. biceps brachii*; *m. brachialis*; *m. brachioradialis*; *m. pronator teres*.

Разгибание: *m. triceps brachii*; *m. anconeus*.

Вращение внутрь (совместно с дистальным лучелоктевым суставом): *m. pronator teres*; *m. pronator quadratus*; *m. brachioradialis*.

Вращение наружу (совместно с дистальным лучелоктевым суставом): *m. supinator*; *m. biceps brachii*; *m. brachioradialis*.

Соединения костей предплечья

Кости предплечья соединяются между собой при помощи проксимального и дистального лучелоктевых суставов, *artt. radioulnares proximalis et distalis*, а также посредством синдесмозов: межкостной мембраны предплечья, *membrana interossea antebrachii*, и косой хорды, *chorda obliqua* (рис. 11). Последняя является непостоянным образованием. Проксимальный лучелоктевой сустав входит в состав локтевого сустава. Дистальный лучелоктевой сустав образован суставной окружностью локтевой кости, *circumferentia articularis ulnae*, и локтевой вырезкой лучевой кости, *incisura ulnaris radii*. По форме суставных поверхностей он является цилиндрическим суставом, комбинирован с проксимальным лучелоктевым суставом. В нем возможны движения вокруг вертикальной оси: вращение, *rotatio*, (вращение внутрь – пронация, *pronatio*, и вращение наружу – супинация, *supinatio*).

Лучезапястный сустав, *art. radiocarpea*

I. Кости, образующие сустав:

- лучевая кость, *radius*;
- ладьевидная, полулунная, трехгранная кости, *ossa scaphoideum, lunatum, triquetrum*.

II. Суставные поверхности:

- запястная суставная поверхность лучевой кости и треугольный диск, *facies carpalis radii et discus triangularis* (рис. 12);

- лучевая суставная поверхность ладьевидной, полулунной и трехгранной костей, *facies articularis radialis ossa scaphoideum, lunatum, triquetrum*.

III. Капсула сустава: прикрепляется по краю суставных поверхностей; эластичная, со всех сторон укреплена мощными связками.

IV. Классификация сустава:

1. эллипсоидный, *art. ellipsoidea*; по функции – двуосный, эллипсоидный;

2. простой, *art. simplex*; комбинированный, *art. combinatoria*, – со среднезапястным суставом, *art. mediocarpea*.

V. Движения:

- вокруг фронтальной оси: сгибание и разгибание, *flexio et extensio*;

- вокруг сагиттальной оси: отведение и приведение, *abductio et adductio*;

- переход с фронтальной на сагиттальную: круговое (коническое) движение, *circumductio*.

VI. Фиксирующий аппарат:

- лучевая коллатеральная связка запястья, *lig. collaterale carpi radiale*;

- локтевая коллатеральная связка запястья, *lig. collaterale carpi ulnare*;

- ладонная лучезапястная связка, *lig. radiocarpeum palmare*;

- тыльная лучезапястная связка, *lig. radiocarpeum dorsale*.

VII. Вспомогательный аппарат: отсутствует.

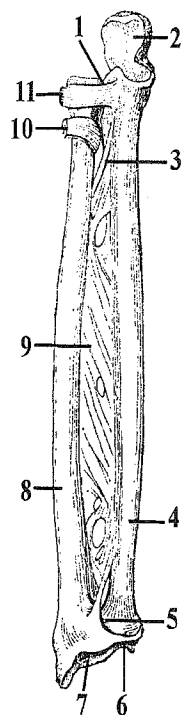


Рис. 11. Соединения костей предплечья.

1 – *art. radioulnaris proximalis*; 2 – *incisura trochlearis ulnae*; 3 – *chorda obliqua*; 4 – *ulna*; 5 – *art. radioulnaris distalis*; 6 – *discus triangularis*; 7 – *facies carpalis radii*; 8 – *radius*; 9 – *membrana interossea antebrachii*; 10 – *tendo m. bicipitis brachii*; 11 – *lig. annulare radii*.

ПРИМЕЧАНИЯ:

- локтевая кость не принимает участия в образовании данного сустава, так как отделена треугольным диском, *discus triangularis*;

- при комбинации лучезапястного и среднезапястного суставов образуется сустав кисти, *art. manus*.

Кровоснабжение и иннервация:

Артерии:

- *rete carpi palmare* и *rete carpi dorsale*; *rete carpi palmare* формируется при слиянии *rr. carpei palmares* из *aa. ulnaris et radialis*; *rete carpi dorsale* формируется при слиянии *rr. carpei dorsales* из *aa. ulnaris et radialis*; в нее впадают *a. interossea anterior* и *a. interossea posterior* из *a. interossea communis* из *a. ulnaris*.

Вены:

- отток крови осуществляется по соименным венам.

Нервы:

- *r. profundus n. ulnaris* и *r. profundus n. medianus*.

Действие мышц на лучезапястный сустав:

Сгибание: *m. flexor carpi ulnaris*;

m. flexor carpi radialis; *m. flexor digitorum superficialis*; *m. flexor digitorum profundus*; *m. flexor pollicis longus*; *m. palmaris longus*.

Разгибание: *mm. extensorum carpi radialis longus et brevis*; *m. extensor carpi ulnaris*; *m. extensor digitorum*; *mm. extensorum pollicis longus et brevis*; *m. extensor indicis*; *m. extensor digiti minimi*.

Приведение: *m. flexor carpi ulnaris*; *m. extensor carpi ulnaris* (при одновременном сокращении).

Отведение: *m. flexor carpi radialis*; *mm. extensorum carpi radialis longus et brevis* (при одновременном сокращении).

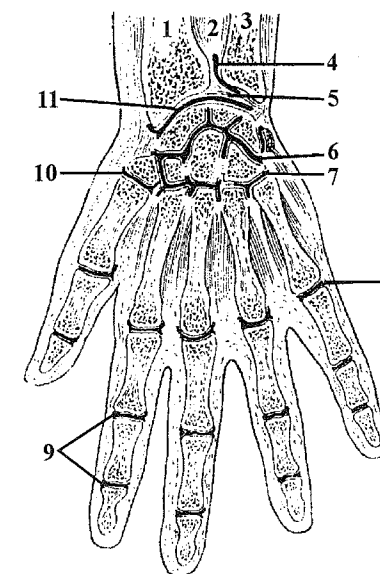


Рис. 12. Соединения костей кисти.

1 – *radius*; 2 – *membrana interossea antebrachii*; 3 – *ulna*; 4 – *art. radioulnaris distalis*; 5 – *discus triangularis*; 6 – *art. mediocarpea*; 7 – *art. carpometacarpeae V*; 8 – *art. metacarpophalangeae*; 9 – *art. interphalangeae*; 10 – *art. carpometacarpea pollicis*; 11 – *art. radiocarpea*.

Соединения костей кисти

Между костями запястья образуются **межзапястные суставы**, *artt. intercarpeae*; плоские по форме и практические неподвижные. Из этой группы выделяют среднезапястный сустав, *art. mediocarpea*, имеющий S-образную форму и располагающийся между костями проксимального и дистального рядов запястья. При комбинации среднезапястного и лучезапястного суставов образуется **сустав кисти**, *art. manus*, при этом кости проксимального ряда играют роль костного диска. Эти суставы укреплены лучистой связкой запястья, *lig. carpi radiatum*, а также ладонными межзапястными связками, *ligg. intercarpea palmaria*.

Запястно-пястные суставы II-IV пальцев, *artt. carpometacarpeae II-IV*,

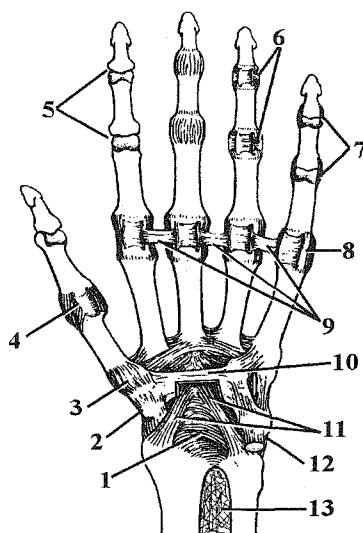


Рис. 13. Соединения костей кисти.

1 – *lig. radiocarpeum palmare*; 2 – *lig. collaterale carpi radiale*; 3 – *art. carpometacarpea pollicis*; 4 – *art. metacarpophalangea pollicis*; 5 – *artt. interphalangeae*; 6 – *ligg. palmaria*; 7 – *ligg. collateralia*; 8 – *art. metacarpophalangea*; 9 – *lig. metacarpeum transversum profundum*; 10 – *retinaculum flexorum*; 11 – *lig. carpi radiatum*; 12 – *lig. collaterale carpi ulnare*; 13 – *membrana interossea antebrachii*.

являются плоскими малоподвижными соединениями. Кости дистального ряда запястья и соответствующие им основания пястных костей плотно соединены друг с другом, движения в них практически отсутствуют и в механическом отношении они составляют **твердую основу кисти**. Запястно-пястный сустав I пальца, *art. carpometacarpea pollicis*, имеет седловидную форму; в нем возможны движения вокруг сагиттальной оси: приведение и отведение, *adductio et abductio*, а также вокруг фронтальной оси: сгибание и разгибание, *flexio et extensio*, которые выполняются в виде противопоставления, *oppositio* и возвращения в исходное состояние, *repositio*, а также – круговое движение, *circumductio*.

Пястно-фаланговые суставы II-IV пальцев, *artt. metacarpophalangeae II-IV*, являются по форме шаровидными, но функционируют как эллипсоидные в силу того, что на кисти нет мышц-вращателей пальцев и движение вокруг вертикальной оси не реализуется. Они укреплены боковыми связками, *ligg. collateralia*, и ладонными связками, *ligg. palmaria*. Названные суставы соединены между

собой глубокой поперечной пястной связкой, *lig. metacarpeum transversum profundum* (рис. 13). Данная связка прочно соединяет головки II-V пястных костей, при этом формируется **твердая основа ладони**. Пястно-фаланговый сустав I пальца, *art. metacarpophalangea pollicis*, является типичным блоковидным суставом, *gynghlimus*.

Межфаланговые суставы, *artt. interphalangeae*, являются типичными блоковидными суставами. Они укреплены боковыми связками, *ligg. collateralia*, и ладонными связками, *ligg. palmaria*.

Кровоснабжение и иннервация:

1. Межзапястные и запястно-пястные суставы:

Артерии:

- *aa. metacarpeae palmares* из *arcus palmaris profundus*;
- *aa. digitales communes* из *arcus palmaris superficialis*;
- *aa. metacarpeae dorsales* из *rete carpi dorsale*.

Вены:

- отток крови происходит в соименные вены.

Нервы:

- *r. profundus n. ulnaris et r. profundus n. medianus*.

2. Пястно-фаланговые и межфаланговые суставы:

Артерии:

- *aa. digitales palmares propriae et digitales communes* из *arcus palmaris superficialis*;
- *aa. digitales dorsales et metacarpeae dorsales* из *rete carpi dorsale*.

Вены:

- отток крови происходит в соименные вены.

Нервы:

- *r. profundus n. ulnaris et r. profundus n. medianus*.

СОЕДИНЕНИЯ КОСТЕЙ НИЖНЕЙ КОНЕЧНОСТИ

Различают следующие соединения костей нижней конечности:

I. Соединения костей пояса нижней конечности между собой:

- синостоз частей тазовой кости (у детей – синхондроз);
- запирательная мембрана, *membrana obturatoria*;
- лобковый симфиз, *symphysis pubica*.

II. Соединения пояса нижней конечности с позвоночным столбом:

- крестцово-подвздошный сустав, *art. sacroiliaca*;
- подвздошно-поясничная связка, *lig. iliolumbale*;
- крестцово-остистая связка, *lig. sacrospinale*;
- крестцово-бугорная связка, *lig. sacrotuberale*.

Последние две связки ограничивают большое и малое седалищные отверстия, *for. ischiadicum majus et for. ischiadicum minus* (рис. 14).

III. Соединения костей пояса нижней конечности со свободным отделом:

- тазобедренный сустав, *art. coxae*.

IV. Соединения костей свободного отдела между собой:

- коленный сустав, *art. genus*;

- соединений костей голени между собой;

- голеностопный сустав, *art. talocruralis*;

- соединения костей стопы.

Лобковый симфиз, *symphysis pubica*, расположен между лобковыми костями, представлен фиброзным хрящом с небольшой полостью внутри. Он укреплен: сверху – верхней лобковой связкой, *lig. pubicum superius*, снизу – дугообразной связкой лобка, *lig. arcuatum pubis*.

Кровоснабжение и иннервация:

Артерии:

- *r. obturatorius* из *r. pubicus* из *a. epigastrica inferior* из *a. iliaca externa*;

- *r. pubicus* из *a. obturatoria* из *a. iliaca interna*.

Вены:

- отток крови происходит в соименные вены.

Нервы:

- *n. obturatorius* из *plexus lumbalis*.

Крестцово-подвздошный сустав, *art. sacroiliaca*

I. Кости, образующие сустав:

- крестец, *os sacrum*;

- подвздошная кость, *os ilium*.

II. Суставные поверхности:

- ушковидная суставная поверхность крестца, *facies auricularis ossis sacri*;

- ушковидная суставная поверхность подвздошной кости, *facies auricularis ossis ilii*.

III. Капсула сустава: прикрепляется по краю суставных поверхностей; прочная, фиброзная, укреплена многочисленными связками.

IV. Классификация сустава:

1. плоский, *art. plana*; по функции – многоосный, плоский, практически неподвижен.

2. простой, *art. simplex*; комбинированный, *art. combinatoria*, – с одноименным суставом противоположной стороны.

V. Движения: практически неподвижен из-за равных по площади суставных поверхностей и наличия мощного фиксирующего аппарата.

VI. Фиксирующий аппарат:

- вентральные крестцово-подвздошные связки, *ligg. sacroiliaca ventralia*;

- дорсальные крестцово-подвздошные связки, *ligg. sacroiliaca dorsalia*;

- межкостные крестцово-подвздошные связки, *ligg. sacroiliaca interossea*.

VII. Вспомогательный аппарат: отсутствует.

ПРИМЕЧАНИЯ: суставные поверхности выстланы фиброзным хрящом.

Кровоснабжение и иннервация:

Артерии:

- *aa. lumbales III-IV* из *pars abdominalis aortae*;

- *aa. sacrales laterales et a. iliolumbalis* из *a. iliaca interna*;

- *a. circumflexa ilium profunda* из *a. iliaca externa*.

Вены:

- *plexus venosus sacralis* и далее – в *v. iliaca interna*.

Нервы:

- чувствительные волокна от *plexus sacralis*.

Таз в целом

Различают большой таз, *pelvis major*, и малый таз, *pelvis minor*, границей между которыми является пограничная линия, *linea terminalis*. Она проводится от *promontorium* через *linea arcuata* по *pecten ossis pubis* к *tuberculum pubicum* и далее – по верхнему краю *symphysis pubica*.

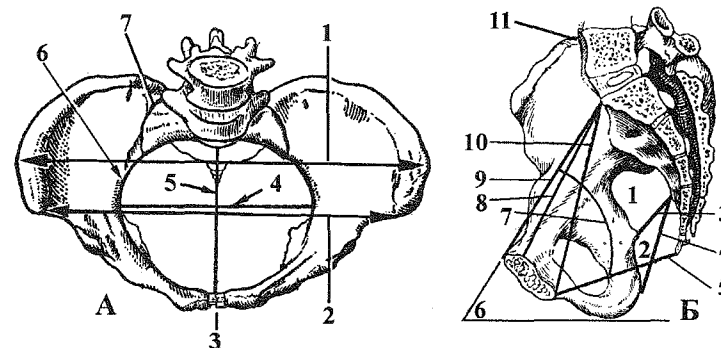


Рис. 14. Соединения костей и размеры таза (схема).

А – вид сверху: 1 – *distantia cristarum*; 2 – *distantia spinarum*; 3 – *symphysis pubica*; 4 – *diameter transversa*; 5 – *conjugata vera*; 6 – *linea terminalis*; 7 – *art. sacroiliaca*;

Б – вид сбоку: 1 – *for. ischiadicum majus*; 2 – *for. ischiadicum minus*; 3 – *lig. sacrospinale*; 4 – *lig. sacrotuberale*; 5 – конъюгата выхода; 6 – *inclinatio pelvis*; 7 – проводная ось таза; 8 – *conjugata vera*; 9 – *conjugata anatomica*; 10 – *conjugata diagonalis*; 11 – *art. sacroiliaca*.

Для акушерской практики большое значение имеет знание средних размеров таза женщины, основные из которых представлены в таблице 7 и на рисунке 14.

Для решения целого ряда прикладных вопросов необходимо четко знать **половые отличия** таза. Основными из них являются:

- угол наклона, *inclinatio pelvis*, таза у женщин составляет 55-60°, а у мужчин – 50-55°;
- у женщин крылья подвздошных костей развернуты в стороны;
- таз у женщин ниже и шире;
- у женщин мыс меньше выступает в полость таза, поэтому вход в малый таз имеет форму овала, у мужчин – карточного сердца;
- симфиз женского таза шире и короче;
- крестец у женщин шире и короче;
- у женщин седалищные бугры больше развернуты в стороны;
- у мужчин подлобковый угол составляет 70-75°, а у женщин – 90-100°;
- полость малого таза у женщин больше по объему.

Срединные размеры таза в сагиттальной плоскости носят названия **конъюгат**. Во время родов головка плода описывает кривую, проходящую через середины всех конъюгат. Эта линия носит название **проводной оси**.

Тазобедренный сустав, *art. coxae*

I. Кости, образующие сустав:

- тазовая кость, *os coxae*;
- бедренная кость, *femur* (рис. 15).

II. Суставные поверхности:

- полулунная суставная поверхность вертлужной впадины, *facies lunata acetabuli*;

- головка бедренной кости, *caput femoris*.

III. Капсула сустава прикрепляется:

- на тазовой кости – по краю суставной губы, *labrum acetabulare*;

- на бедренной кости – спереди – по *linea intertrochanterica*, сзади – медиальнее от *crista intertrochanterica*, так что латеральная часть шейки остается вне полости сустава.

IV. Классификация сустава:

1. чашеобразный (ореховидный), *art. cotylica (enarthrosis)*; по функции – многоосный, шаровидный;

2. простой, *art. simplex*; не комбинированный, *art. acombinatoria*.

V. Движения:

- вокруг фронтальной оси: сгибание и разгибание, *flexio et extensio*;
- вокруг сагиттальной оси: отведение и приведение, *abductio et adductio*;

Таблица 7.

Основные размеры таза женщины

| Наименование размера | Точки отсчета | Числовые характеристики (в см) |
|--|---|--------------------------------|
| Остистая дистанция, <i>distantia spinarum</i> * | Между передними верхними осями подвздошных костей | 25-27 |
| Гребневая дистанция, <i>distantia cristarum</i> * | Между наиболее удаленными точками гребней подвздошных костей | 27-29 |
| Вертельная дистанция, <i>distantia trochanterica</i> * | Между наиболее удаленными точками больших вертелов бедренных костей | 31-32 |
| Паружная конъюгата, <i>conjugata externa</i> * | Между наружной поверхностью лобкового симфиза и остистым отростком V поясничного позвонка | 20-21 |
| Анатомическая конъюгата, <i>conjugata anatomica</i> ** | Между мысом и верхним краем лобкового симфиза | 11,5 |
| Истинная (гинекологическая) конъюгата, <i>conjugata vera (gynecologica)</i> ** | Между <i>eminentia retropubica</i> и мысом | 10,5-11 |
| Диагональная конъюгата, <i>conjugata diagonalis</i> * | Между мысом и нижним краем лобкового симфиза | 13 |
| Поперечный размер входа в малый таз ** | Между наиболее удаленными точками <i>linea terminalis</i> | 13,5 |
| Конъюгата выхода * | Между верхушкой копчика и нижним краем лобкового симфиза | 9-11 |
| Поперечный размер выхода * | Между внутренними поверхностями седалищных бугров | 11 |

Примечание: * показатель может быть измерен при акушерском обследовании;

** - показатель является расчетным.

- вокруг вертикальной оси: вращение, *rotatio*;

- переход с фронтальной оси на сагиттальную: круговое (коническое) движение, *circumductio*.

VI. Фиксирующий аппарат:

- подвздошно-бедренная связка, *lig. iliofemorale* (связка Бертини);
- лобково-бедренная связка, *lig. pubofemorale*;
- седалищно-бедренная связка, *lig. ischiofemorale*;
- круговая зона, *zona orbicularis*.

VII. Вспомогательный аппарат:

- суставная губа, *labrum acetabulare*;
- поперечная связка вертлужной впадины, *lig. transversum acetabuli*;
- связка головки бедра, *lig. capitis femoris*;
- жировое тело вертлужной впадины, *corpus adiposum acetabuli*.

ПРИМЕЧАНИЯ: при обычном положении нижней конечности возможно заведение нижней конечности вперед, *anteflexio*, и заведение нижней конечности назад, *retroflexio*.

Кровоснабжение и иннервация:

Артерии:

- *r. acetabularis* из *a. obturatoria* из *a. iliaca interna*;
- *r. acetabularis* из *a. circumflexa femoris medialis* из *a. profunda femoris* из *a. femoralis*;
- *rr. musculares* из *aa. circumflexae femoris medialis et lateralis* из *a. profunda femoris* из *a. femoralis*.

Вены:

- отток крови происходит в соименные вены.

Нервы:

- *nn. obturatorius et femoralis* из *plexus lumbalis*; *n. ischiadicus* из *plexus sacralis*.

Действие мышц на сустав:

Сгибание: *m. iliopsoas*; *m. rectus femoris*; *m. sartorius*; *m. pectineus*; *m. tensor fasciae latae* (передние пучки).

Разгибание: *m. gluteus maximus*; *m. biceps femoris*; *m. semimembranosus*; *m. semitendinosus*.

Приведение: *m. adductor magnus*; *m. adductor longus*; *m. adductor brevis*; *m. pectineus*; *m. gracilis*.

Отведение: *m. gluteus medius*; *m. gluteus minimus*; *m. tensor fasciae latae*.

Вращение внутрь: *m. gluteus medius*; *m. gluteus minimus* (передние пучки).

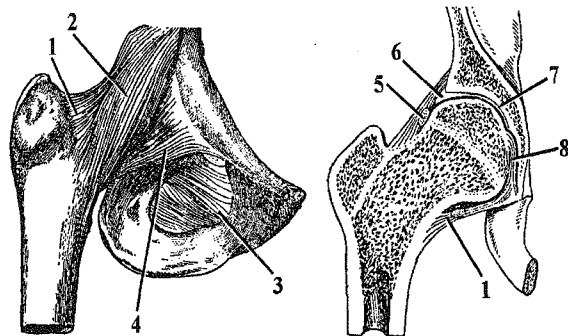


Рис. 15. Тазобедренный сустав.

- 1 – capsula articularis; 2 – lig. iliofemorale; 3 – membrana obturatoria; 4 – lig. pubofemorale; 5 – zona orbicularis; 6 – labrum acetabulare; 7 – facies lunata acetabuli; 8 – lig. capitis femoris.

Вращение наружу: *m. iliopsoas*; *m. sartorius*; *m. gluteus maximus*; *m. gluteus medius*; *m. gluteus minimus*; *m. quadratus femoris*; *mm. obturatorii externus et internus*; *m. piriformis*; *mm. gemelli*.

Коленный сустав, *art. genus*

I. Кости, образующие сустав:

- бедренная кость, *femur*;
- большеберцовая кость, *tibia*;
- надколенник, *patella*.

II. Суставные поверхности:

- суставная поверхность мыщелков бедренной кости, *facies articularis condyli femoris* и надколенниковая поверхность, *facies patellaris*;
- верхняя суставная поверхность большеберцовой кости, *facies articularis superior tibiae*;
- суставная поверхность надколенника, *facies articularis patellae* (рис. 16, 17).

III. Капсула сустава тонкая, эластичная; она прикрепляется:

- на бедренной кости – спереди на 1 см выше надколенниковой поверхности, образуя сумку, глубиной 5-7 см; сбоку – по надмыщелкам, оставляя их вне полости сустава;
- на большеберцовой кости и надколеннике – по краю суставных поверхностей;

IV. Классификация сустава:

1. мыщелковый, *art. bicondylaris*; по функции – двуосный, блоковидно-вращательный;
2. простой, *art. simplex* (т.к. надколенник является сесамовидной костью); некомбинированный, *art. acombatoria*.

V. Движения:

- вокруг фронтальной оси: сгибание и разгибание, *flexio et extensio*;
- вокруг вертикальной оси: вращение, *rotatio* (при согнутом положении).

VI. Фиксирующий аппарат:

- малоберцовая коллатеральная связка, *lig. collaterale fibulare*;
- большеберцовая коллатеральная связка, *lig. collaterale tibiale*;
- связка надколенника, *lig. patellae*;
- косая подколенная связка, *lig. popliteum obliquum*;
- дугообразная подколенная связка, *lig. popliteum arcuatum*.

VII. Вспомогательный аппарат:

1. внутрисуставные хрящи:
 - латеральный мениск, *meniscus lateralis*;
 - медиальный мениск, *meniscus medialis* (рис. 18).

2. внутрисуставные связки:

- передняя крестообразная связка, *lig. cruciatum anterius*;
- задняя крестообразная связка, *lig. cruciatum posterius*;
- поперечная связка колена, *lig. transversum genus*.

3. жировые и синовиальные складки:

- крыловидные складки, *plicae alares*;
- поднадколенниковая синовиальная складка, *plica synovialis infrapatellaris*;
- синовиальные ворсинки, *villi synoviales*.

4. внутрисуставная кость:

- надколенник, *patella*.

5. синовиальные сумки и вывороты:

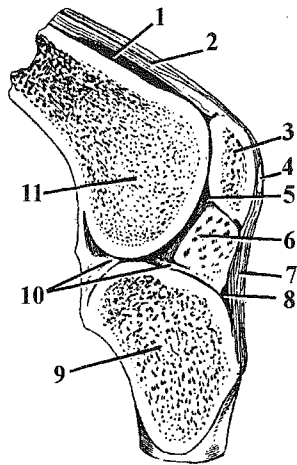


Рис. 16. Коленный сустав (сагиттальный распил).

1 – bursa suprapatellaris; 2 – tendo musculi quadriceps femoris; 3 – patella; 4 – bursa prepatellaris subtendinea; 5 – cavitas articularis; 6 – plica alaris; 7 – lig. patellae; 8 – bursa infrapatellaris profunda; 9 – tibia; 10 – meniscus medialis; 11 – femur.

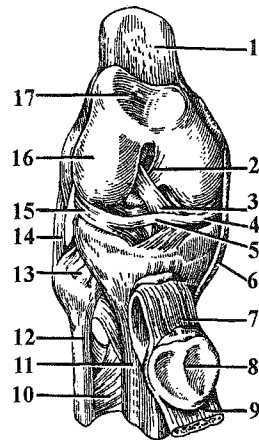


Рис. 17. Коленный сустав (вскрыт, вид спереди).

1 – femur; 2 – lig. cruciatum posterius; 3 – lig. cruciatum anterius; 4 – meniscus medialis; 5 – lig. transversum genus; 6 – lig. collaterale tibiale; 7 – lig. patellae; 8 – patella; 9 – tendo musculi quadriceps femoris; 10 – membrana interossea cruris; 11 – tibia; 12 – fibula; 13 – art. tibiofibularis; 14 – lig. collaterale fibulare; 15 – meniscus lateralis; 16 – condylus lateralis femoris; 17 – facies patellaris.

а) сообщающиеся с полостью сустава:

- наднадколенниковая суставная сумка, *bursa suprapatellaris*;
- глубокая поднадколенниковая сумка, *bursa infrapatellaris profunda*;
- сумка подколенной мышцы, *bursa m. poplitei*;
- латеральная подсухожильная сумка икроножной мышцы, *bursa subtendinea m. gastrocnemii lateralis*;
- медиальная подсухожильная сумка икроножной мышцы, *bursa subtendinea m. gastrocnemii medialis*.
- сумка полуперепончатой мышцы, *bursa m. semimembranosi*;
- сумка полуперепончатой мышцы собственная, *bursa m. semimembranosi propria*;

б) не сообщающиеся с полостью сустава:

- подфасциальная (подкожная) преднадколенниковая сумка, *bursa prepatellaris subfascialis (subcutanea)*;
- подсухожильная преднадколенниковая сумка, *bursa prepatellaris subtendinea*;
- верхняя сумка двуглавой мышцы бедра, *bursa m. bicipitis femoris superior*;
- нижняя сумка двуглавой мышцы бедра, *bursa m. bicipitis femoris inferior*;

Кровоснабжение и иннервация:

Артерии: артериальная кровь поступает по *rete articulare genus*, которую образуют:

- *a. genus descendens* из *a. femoralis*;
- *r. descendens a. circumflexae femoris lateralis* из *a. profunda femoris* из *a. femoralis*;
- *a. genus superior lateralis* из *a. poplitea*;
- *a. genus superior medialis* из *a. poplitea*;
- *a. genus inferior lateralis* из *a. poplitea*;

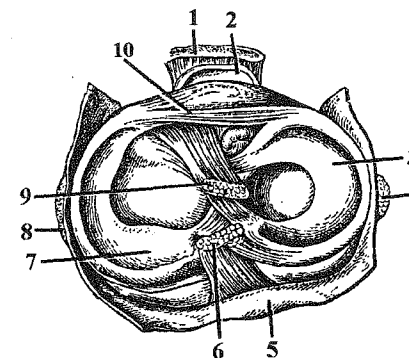


Рис. 18. Коленный сустав. Вид сверху.
1 – lig. patellae; 2 – bursa synovialis infrapatellaris; 3 – meniscus lateralis; 4 – lig. collaterale fibulare; 5 – capsula articularis; 6 – lig. cruciatum posterius; 7 – meniscus medialis; 8 – lig. collaterale tibiale; 9 – lig. cruciatum anterius; 11 – lig. transversum genus.

- *a. genus inferior medialis* из *a. poplitea*;
- *a. genus media* из *a. poplitea*;
- *a. recurrens tibialis anterior* из *a. tibialis anterior*;
- *a. recurrens tibialis posterior* из *a. tibialis anterior*;
- *a. circumflexa fibulae* из *a. tibialis posterior*.

Вены:

- отток крови происходит в соименные вены.

Нервы:

- *nn. tibialis et peroneus communis* из *n. ischiadicus* из *pl. sacralis*.

Действие мышц на сустав:

Сгибание: *m. biceps femoris*; *m. semimembranosus*; *m. semitendinosus*; *m. sartorius*; *m. gracilis*; *m. popliteus*; *m. gastrocnemius*; *m. plantaris*.

Разгибание: *m. quadriceps femoris*.

Вращение внутрь: *m. semimembranosus*; *m. semitendinosus*; *m. sartorius*; *m. gracilis*; *m. popliteus*; *m. gastrocnemius* (медиальная головка).

Вращение наружу: *m. biceps femoris*; *m. gastrocnemius* (латеральная головка).

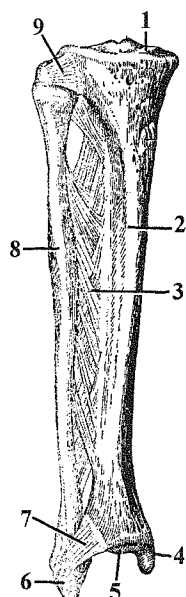


Рис. 19. Соединения костей голени.

- 1 – *facies articularis superior*;
- 2 – *tibia*; 3 – *membrana interossea cruris*; 4 – *malleolus medialis*; 5 – *facies articularis inferior*; 6 – *malleolus lateralis*;
- 7 – *syndesmosis tibiofibularis*;
- 8 – *fibula*; 9 – *lig. capitis fibulae anterior*.

Соединения костей голени

Кости голени соединяются между собой при помощи прерывного и непрерывного соединений (рис. 19). Проксимальные концы костей голени соединены **межберцовым суставом**, *art. tibiofibularis*. Сустав плоский, малоподвижный, капсула сустава тугая, укреплена передней связкой головки малоберцовой кости, *lig. capitis fibulae anterior*, и задней связкой головки малоберцовой кости, *lig. capitis fibulae posterior*. Дистальные концы костей голени соединены **межберцовым синдесмозом**, *syndesmosis tibiofibularis*, представленным межберцовой межкостной связкой, *lig. tibiofibulare interosseum*. Это соединение укреплено передней и задней межберцовыми связками, *ligg. tibiofibularia anterior et posterior*. На всем протяжении кости соединены **межкостной мембраной голени**, *membrana interossea cruris*.

Голеностопный сустав, *art. talocruralis*

I. Кости, образующие сустав:

- большеберцовая кость, *tibia*;
- малоберцовая кость, *fibula*;
- таранная кость, *talus* (рис. 20).

II. Суставные поверхности:

- нижняя суставная поверхность и суставная поверхность медиальной лодыжки большеберцовой кости, *facies articularis inferior et facies articularis malleoli medialis tibiae*;

- суставная поверхность латеральной лодыжки малоберцовой кости, *facies articularis malleoli lateralis fibulae*;

- суставная поверхность блока таранной кости (верхняя, медиальная и латеральная лодыжковые поверхности); *facies articularis trochlea tali (facies articulares superior, malleolaris medialis et malleolaris lateralis)*.

III. Капсула сустава тонкая, со всех сторон укреплена связками, прикрепляется:

- на малоберцовой кости – по краю суставных поверхностей;
- на большеберцовой – впереди фиксируется на 0,5 см выше суставного хряща;
- на таранной кости – на 1 см отступает впереди от суставного хряща (по шейке таранной кости).

IV. Классификация сустава:

1. блоковидный, *ginglymus*; по функции – одноосный, блоковидный с возможностью боковых (качательных) движений;

2. простой, *art. simplex*; комбинированный, *art. combinatoria*, – с таранно-предплюсневым суставом, *art. talotarsalis*, (подтаранный и таранно-пяточно-ладьевидный суставы, *art. subtalaris et art. talocalcaneonavicularis*).

V. Движения:

- вокруг фронтальной оси: тыльное сгибание (разгибание), *flexio dorsalis (extensio)* и подошвенное сгибание (сгибание), *flexio plantaris (flexio)*.

VI. Фиксирующий аппарат:

- медиальная (дельтовидная) связка, *lig. mediale (deltoideum)*: большеберцово-ладьевидная часть, *pars tibionavicularis*; передняя и задняя большеберцово-таранные части, *partes tibiotalares anterior et posterior*; большеберцово-пяточная часть, *pars tibiocalcanea*;

- передняя и задняя таранно-малоберцовые связки, *ligg. talofibulare anterior et talofibulare posterior*;

- пяточно-малоберцовая связка, *lig. calcaneofibulare*.

VII. Вспомогательный аппарат: отсутствует.

ПРИМЕЧАНИЯ:

- при подошвенном сгибании в суставе возможны небольшие качательные движения, т.к. блок таранной кости сзади более узкий и легко смещается между лодыжками;

- при комбинации *art. talocruralis* et *art. talotarsalis* образуется сустав стопы, *art. pedis*.

- в суставе стопы тыльному сгибанию, *flexio dorsalis*, сопутствуют пронация и отведение, *pronatio et abductio*, а подошвенному сгибанию, *flexio plantaris*, супинация и приведение, *supinatio et adductio*.

Кровоснабжение и иннервация:

Артерии:

- *rr. maleolares aa. tibialis anterior, tibialis posterior*.

Вены:

- отток крови происходит в соименные вены.

Нервы:

- *nn. tibialis et peroneus profundus* из *n. ischiadicus* из *pl. sacralis*.

Соединения костей стопы

Соединения костей предплюсны. При соединении костей предплюсны образуются следующие суставы: подтаранный, таранно-пяточно-ладьевидный, пяточно-кубовидный, клиноладьевидный.

Подтаранный сустав, *art. subtalaris*, расположен между таранной и пяточной костями; цилиндрический, в нем возможны только небольшие вращательные движения вокруг сагиттальной оси.

Таранно-пяточно-ладьевидный сустав, *art. talocalcaneonavicularis*, имеет шаровидную форму, суставная поверхность дополняется хрящом, *fibrocartilago navicularis*. Этот сустав комбинирован с подтаранным суставом, в результате

образуется таранно-предплюсневый сустав, *art. talotarsalis*. В этом суставе возможны только вращательные движения в небольшом объеме.

Пяточно-кубовидный сустав, *art. calcaneocuboidea*, имеет седловидную форму, но функционирует как одноосный вращательный, т.к он комбинирован с таранно-пяточно-ладьевидным и подтаранным суставами.

С хирургической точки зрения пяточно-кубовидный сустав, *art. calcaneocuboidea* и таранно-ладьевидный сустав, *art. talonavicularis* (часть *art. talocalcaneonavicularis*) рассматривают как один сустав – поперечный сустав предплюсны, *art. tarsi transversa*, – **Шопаров сустав**). По этой линии делают вычленение (экзартикуляцию) при тяжелых травмах и ранениях. При этом необходимо рассечь раздвоенную связку, *lig. bifurcatum* (ключ Шопарова сустава), которая состоит из двух связок: пяточно-ладьевидной, *lig. calcaneonavicularis*, и пяточно-кубовидной, *lig. calcaneocuboideum*.

Клиноладьевидный сустав, *art. cuneonavicularis*, образуется между клиновидными костями и ладьевидной костью (рис. 21). Сустав – плоский, движения между костями незначительны.

Предплюсно-плюсневые суставы, *artt. tarsometatarsae*, представляют собой плоские суставы. Этих суставов три: первый – между медиальной клиновидной и I плюсневой костями, второй – между промежуточной, латеральной клиновидными и II-III плюсневыми костями, третий – между кубовидной и IV-V плюсневыми костями.

Все три сустава с хирургической точки зрения объединяются в один **Лисфранков сустав**, который также используется для вычленения дистальной части стопы. Медиальная межкостная клиновидно-плюсневая связка, которая натянута между медиальной клиновидной костью и II плюсневой костью, является ключом Лисфранкова сустава.

Межплюсневые суставы, *artt. intermetatarsae*, образованы обращенными друг к другу поверхностями плюсневых костей.

На стопе, как и на кисти, можно выделить **твердую основу стопы**, т.е. комплекс костей, которые соединены друг с другом почти неподвижно (движения здесь минимальные). В состав твердой основы стопы входит большее количество костей (10): *os naviculare; ossa cuneiformia mediale, intermedium et laterale; os cuboideum, ossa metatarsalia I, II, III, IV, V*, что связано с преобладанием у стопы опорной функции.

Плюснефаланговые суставы, *art. metatarsophalangeae*, образованы головками плюсневых костей и ямками оснований проксимальных фаланг. Они имеют шаровидную форму. В подошвенную часть капсулы первого плюснефалангового сустава постоянно заключены две сесамовидные косточки, поэтому плюснефаланговый сустав большого пальца функционирует как блоковидный. В нем осуществляются: сгибание и разгибание вокруг

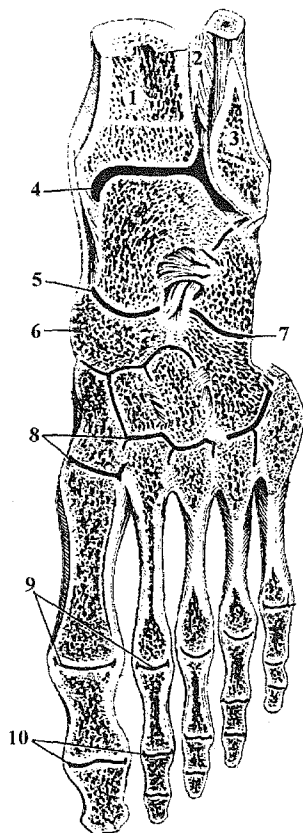


Рис. 20. Соединения костей стопы.

1 – tibia; 2 – membrana interossea cruris; 3 – fibula; 4 – art. talocruralis; 5 – art. talocalcaneonavicularis; 6 – os naviculare; 7 – art. calcaneocuboidea; 8 – artt. tarsometatarsae; 9 – artt. metatarsophalangeae; 10 – artt. interphalangeae.

фронтальной оси. Суставы остальных четырех пальцев функционируют как эллипсоидные.

Межфаланговые суставы, *artt. interphalangeae*, по форме и функции сходны с такими же суставами кисти. Они относятся к блоковидным суставам.

Кровоснабжение и иннервация:

Соединения костей предплюсны, предплюсны и плюсны, плюсне-фаланговые суставы:

Артерии:

- *rr. malleolares* из *aa. tibialis anterior, tibialis posterior, fibularis*;
- *a. plantaris medialis et a. plantaris lateralis* из *a. tibialis posterior*;
- *aa. digitales plantares et metatarsae plantares* из *arcus plantaris*;
- *a. tarsea lateralis, a. tarsea medialis, r. plantaris profundus* и *a. arcuata* (*aa. metatarsae dorsales et digitales dorsales*) из *a. dorsalis pedis*.

Вены:

- отток крови происходит по соименным венам в *v. tibialis anterior, v. tibialis posterior et v. fibularis*.

Нервы:

- *nn. plantares medialis et lateralis; n. peroneus profundus*.

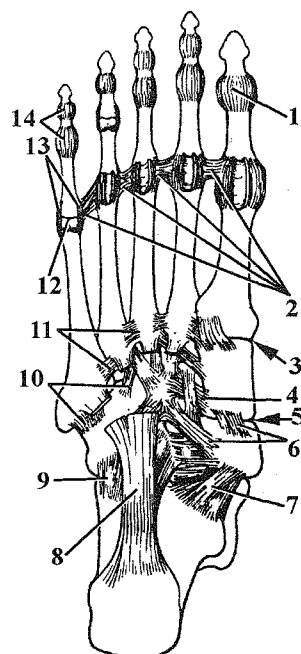


Рис. 21. Соединения костей стопы.

1 – *art. interphalangea hallucis*; 2 – *lig. metatarsium transversum profundum*; 3 – *art. tarsometatarsae*; 4 – *lig. intercuneiforme*; 5 – *art. cuneonavicularis*; 6 – *lig. cuneonaviculare*; 7 – *lig. calcaneonaviculare*; 8 – *lig. plantare longum*; 9 – *lig. calcaneocuboideum plantare*; 10 – *ligg. tarsometatarsae plantaria*; 11 – *ligg. metatarsae plantaria*; 12 – *art. metatarsophalangea*; 13 – *ligg. collateralis*; 14 – *ligg. plantaria*.

Межфаланговые суставы

Артерии:

- *aa. digitales plantares* из *arcus plantaris*;
- *aa. metatarsae dorsales et digitales dorsales* из *a. arcuata* из *a. dorsalis pedis*.

Вены:

- отток крови происходит по соименным венам.

Нервы:

- *nn. plantares medialis et lateralis, n. peroneus profundus*.

Своды стопы

Кости плюсны и предплюсны не лежат в одной плоскости, а образуют **продольные своды**, выпуклостью обращенные кверху. Вследствие этого стопа опирается на землю только некоторыми точками своей нижней поверхности: сзади точкой опоры является пяточный бугор, спереди – головки плюсовых костей. Фаланги пальцев лишь касаются площади опоры. Соответственно костям плюсны различают **пять продольных сводов** стопы. Из них не касаются плоскости опоры при нагрузке на стопу I-III своды, поэтому они являются рессорными; IV и V – прилежат к площади опоры, их называют опорными. Продольные своды укреплены длинной подошвенной связкой, *lig. plantare longum* (см. рис. 21).

Кроме продольных сводов различают два **поперечных свода** (предплюсневый и плюсневый), расположенные во фронтальной плоскости, выпуклостью обращенные кверху (рис. 22). Предплюсневый свод находится в области соединения костей предплюсны и плюсны; плюсневый – в области головок плюсовых костей. Причем в плюсневом своде плоскости опоры касаются головки только первой и пятой плюсовых костей. Поперечные своды укреплены глубокой поперечной плюсовой связкой, *lig. metatarsium transversum profundum*.

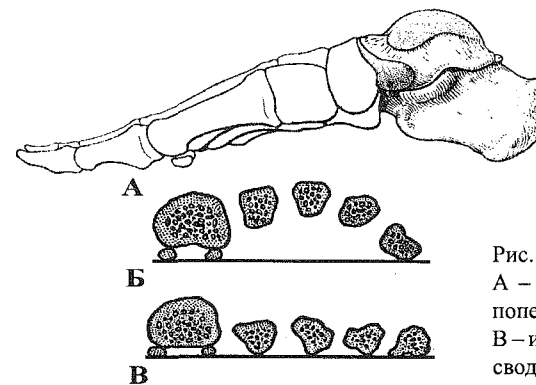


Рис. 22. Своды стопы.

A – продольные своды; Б – поперечный плюсневый свод; В – исчезновение поперечных сводов при плоскостопии.

Содержание

| | |
|--|----|
| Общая артросиндесмология | 3 |
| Соединения костей туловища | 10 |
| Соединения костей черепа | 20 |
| Соединения костей верхней конечности | 22 |
| Соединения костей нижней конечности | 33 |